

Министерство здравоохранения Забайкальского края
Читинская государственная медицинская академия
Ассоциация стоматологов Забайкалья



**КРАЕВАЯ
НАУЧНО-ПРАКТИЧЕСКАЯ
КОНФЕРЕНЦИЯ**

АКТУАЛЬНЫЕ ВОПРОСЫ СТОМАТОЛОГИИ И ЧЕЛЮСТНО-ЛИЦЕВОЙ ХИРУРГИИ

**г. Чита
6-7 апреля 2017 г.**

СБОРНИК НАУЧНЫХ ТРУДОВ


**РЕДАКЦИОННО-
ИЗДАТЕЛЬСКИЙ
ЦЕНТР ЧГМА**

2017

ЧИТИНСКАЯ ГОСУДАРСТВЕННАЯ МЕДИЦИНСКАЯ АКАДЕМИЯ
МИНИСТЕРСТВО ЗДРАВООХРАНЕНИЯ ЗАБАЙКАЛЬСКОГО КРАЯ
АССОЦИАЦИЯ СТОМАТОЛОГОВ ЗАБАЙКАЛЬЯ

КРАЕВАЯ НАУЧНО-ПРАКТИЧЕСКАЯ
КОНФЕРЕНЦИЯ ВРАЧЕЙ СТОМАТОЛОГОВ
И ЧЕЛЮСТНО-ЛИЦЕВЫХ ХИРУРГОВ

АКТУАЛЬНЫЕ ВОПРОСЫ СТОМАТОЛОГИИ И ЧЕЛЮСТНО-ЛИЦЕВОЙ ХИРУРГИИ

6-7 апреля 2017 г.
г. Чита

СБОРНИК НАУЧНЫХ ТРУДОВ



2017

УДК 616.314-089

ББК 56.6

А 43

Актуальные вопросы стоматологии и челюстно-лицевой хирургии [Электронный ресурс]: Сборник научных трудов Краевой научно-практической конференции стоматологов и челюстно-лицевых хирургов/ Под редакцией профессора Пинелиса И.С.; Читинская государственная медицинская академия, 6-7 апреля 2017 г. - Электрон.текстовые дан.- Чита: РИЦ ЧГМА, 2017.- 1 электрон.опт. диск (CD-ROM).- Мин. систем. требования: IBM PS 100 МГц; 16 Мб RAM; Windows XP; AdobeReader

В сборник включены материалы научных работ, выполненных сотрудниками Читинской государственной медицинской академии и стоматологами Забайкальского края, С-Петербурга, Якутии, Иркутска, Улан-Удэ, Хабаровска. В работах представлены актуальные проблемы стоматологии и челюстно-лицевой хирургии, а также перспективы их развития.

Издание представляет интерес для студентов стоматологических факультетов, врачей-стоматологов, челюстно-лицевых хирургов и врачей смежных специальностей.

Ответственные за выпуск:

Президент Ассоциации стоматологов Забайкалья,
Главный внештатный стоматолог Забайкальского края,
главный врач ГАУЗ "Краевая стоматологическая поликлиника",
Заслуженный врач РФ, к.м.н. **И.Н.Попова**;
Председатель Координационного совета по стоматологии
при МЗ Забайкальского края, заведующий кафедрой
хирургической стоматологии и челюстно-лицевой хирургии,
Заслуженный врач РФ, д.м.н., профессор **И.С.Пинелис**;
Заместитель главного врача ГАУЗ "Краевая стоматологическая
поликлиника" **В.К.Афанасьева**

ISBN 978-5-904934-06-4

© ЧГМА, 2017

© Ассоциация стоматологов Забайкалья, 2017

Уважаемые коллеги!

***Ректорат ЧГМА и Ассоциация стоматологов Забайкалья
поздравляет Вас с участием в Краевой научно-
практической конференции стоматологов и челюстно-
лицевых хирургов "Актуальные вопросы стоматологии и
челюстно-лицевой хирургии"!***

***Творческих успехов Вам, крепкого здоровья
и постоянного желания улучшить стоматологическое
здоровье забайкальцев.***



**Поздравляем
наших стоматологов-
юбиляров!!!**

Красночикойский район

Иванова Наталья Владимировна -врач стоматолог ДКМЦ

Господарева Ирина Анатольевна -стоматолог ортодонт

Чернышевский район

Колобова Татьяна Павловна -врач стоматолог

Нер-Заводский район

Яковлев Олег Евгеньевич -врач стоматолог

Борзинский район

Полянская Елена Николаевна -врач стоматолог

Краснокаменск КБ №4

Костромицкий Андрей Николаевич - врач стоматолог-ортопед

Вечерина Н.А. - врач стоматолог детский

КМЦ

Осипова Вера Анатольевна - врач стоматолог, п/п №4

Никулин Николай Степанович - врач стоматолог ортопед, п/п №5

Агинский район

Чимитдоржиев Мунко-Жаргал Ринчинович - врач стоматолог

общей практики, зав. СВА с. Сахюрта

Цындымеев Батожаргал Базарович - врач стоматолог

общей практики, ГУЗ АОБ

Цыдыпов Саян Цыдендоржиевич - врач стоматолог

общей практики, зав. СВА с.Кункур

Дугарова Сожидма Батовевна - врач стоматолог терапевт,

ГУЗ АОБ

Шевченко Марину Борисовну, Сретенский район

Шумайлову Ольгу Геннадьевну, Читинский район

СОДЕРЖАНИЕ

Попова И.Н., Афанасьева В.К. ИТОГИ И ПЕРСПЕКТИВЫ СТОМАТОЛОГИЧЕСКОЙ СЛУЖБЫ ЗАБАЙКАЛЬСКОГО КРАЯ.....	9
Белоусов А.В. РЕЦЕССИЯ ДЕСНЫ В УСЛОВИЯХ СОЧЕТАННОГО ВОЗДЕЙСТВИЯ ГИПОТЕРМИИ И ГИПОКСИЧЕСКОЙ ГИПОКСИИ	15
Бровилова М.А., Смирницкая М.В., Климова И.С., Лхасаранова И.Б. РЕЦЕССИЯ ДЕСНЫ - ПРОБЛЕМА ПАЦИЕНТА ИЛИ СТОМАТОЛОГА	17
Бровилова М.А., Смирницкая М.В., Климова И.С., Лхасаранова И.Б. РЕЦЕССИЯ ДЕСНЫ. МЕТОДЫ УСТРАНЕНИЯ	22
Галченко В.М., Галченко Л.И. КОМПЛЕКСНОЕ МЕДИКАМЕНТОЗНОЕ И ЛУЧЕВОЕ ЛЕЧЕНИЕ ХРОНИЧЕСКОЙ РЕЦИДИВИРУЮЩЕЙ ТРЕЩИНЫ ГУБЫ.....	27
Ганичева Е.Б., Камлук Е.Б., Моница Е.В., Кучер В.А., Нагорная Т.А., Бондаренко Л.В., Тармаева С.В. УХОД ЗА ПОЛОСТЬЮ РТА У ДЕТЕЙ	30
Даши-Дондокова А.О., Климова И.С., Лхасаранова И.Б., Брянская М.Н. ОРГАНИЗАЦИЯ КОМПЛЕКСНОГО ЛЕЧЕНИЯ В ПАРОДОНТОЛОГИЧЕСКОМ ЦЕНТРЕ.....	32
Даши-Дондокова А.О., Шаповалов А.Г., Брянская М.Н. ОЦЕНКА СОСТОЯНИЯ ОККЛЮЗИОННЫХ КОНТАКТОВ ЗУБОВ КАК КРИТЕРИЙ КАЧЕСТВА РЕСТАВРАЦИЙ.....	37
Доманова Е.Т., Зобнин В.В., Соловьев С.Н. ЭКСПРЕССИЯ ТКАНЕВОГО ФАКТОРА КЛЕТКАМИ ДЕСНЕВОЙ ЖИДКОСТИ И ПАРОДОНТАЛЬНОГО КАРМАНА ПРИ ХРОНИЧЕСКИХ ЗАБОЛЕВАНИЯХ ПАРОДОНТА	38
Еремеев Ю.С. ВСЕ, ЧТО НУЖНО ЗНАТЬ О КРАЕВОЙ СТОМАТОЛОГИЧЕСКОЙ ПОЛИКЛИНИКЕ	42
Зобнин В.В., Соловьев С.Н., Доманова Е.Т. ПРЕИМУЩЕСТВО ИЗГОТОВЛЕНИЯ СЪЕМНЫХ ПРОТЕЗОВ МЕТОДОМ ХОЛОДНОЙ ПОЛИМЕРИЗАЦИИ	46

Карандаев И.Ю. ПОЛНЫЙ СЪЕМНЫЙ ПРОТЕЗ С ФИКСАЦИЕЙ НА ДЕНТАЛЬНЫХ ИМПЛАНТАТАХ	48
Катман М.А. СТРУКТУРА ЗАБОЛЕВАЕМОСТИ НЕВРАЛГИЕЙ ТРОЙНИЧНОГО НЕРВА В ЗАБАЙКАЛЬСКОМ КРАЕ	50
Климова И.С., Рудакова Л.Ю. ОСОБЕННОСТИ СТРОЕНИЯ ВЕРХНЕЧЕЛЮСТНОЙ ПАЗУХИ	52
Кукушкин В.Л., Дашидондокова А.О., Кукушкина Е.А., Брянская М.Н. КЛИНИЧЕСКИЕ АСПЕКТЫ РЕСТАВРАЦИИ МОЛЯРОВ С ПРИМЕНЕНИЕМ НАНОКОМПОЗИТА	54
Кукушкин В.Л., Кукушкина Е.А., Смирницкая М.В., Сандакова Д.Ц., Лхасаранова И.Б. НЕУДАЧИ ЭНДОДОНТИЧЕСКОГО ЛЕЧЕНИЯ. ПОНЯТИЕ О РЕТРИТМЕНТЕ	58
Кукушкин В.Л., Михайлова Л.А., Кукушкина Е.А., Смирницкая М.В. СТОМАТОЛОГИЧЕСКАЯ ЗАБОЛЕВАЕМОСТЬ В РАЗНЫХ ГИДРОХИМИЧЕСКИХ ЗОНАХ Г.ЧИТЫ	61
Кукушкин В.Л., Никулина В.Ю., Кукушкина Е.А. О СПОСОБАХ ВОССТАНОВЛЕНИЯ ДЕПУЛЬПИРОВАННЫХ ЗУБОВ С ПРИМЕНЕНИЕМ АРМИРУЮЩЕЙ ЛЕНТЫ И НАНОКОМПОЗИТА.....	66
Лхасаранова И.Б., Пинелис Ю.И., Даши-Дондокова А.О. ВОЗМОЖНОСТИ ДИАГНОСТИКИ И ТЕРАПЕВТИЧЕСКОГО ЛЕЧЕНИЯ ЗАБОЛЕВАНИЙ ПАТОДОНТА В КЛИНИКЕ ЧГМА	69
Лхасаранова И.Б., Смирницкая М.В., Бровилова М.А. МИКРОФЛОРА ПОЛОСТИ РТА ПРИ НЕКОТОРЫХ СТОМАТОЛОГИЧЕСКИХ ЗАБОЛЕВАНИЯХ	72
Мищенко М.Н., Никулина В.Ю., Гадушкина С.А. ОБЗОР СОСТАВА НЕКОТОРЫХ ЗУБНЫХ ПАСТ	78
Муханова Л.Х. ОПЫТ ЛЕЧЕНИЯ ДЕТЕЙ С ПОЛНЫМ ВЫВИХОМ ЗУБА.....	83
Назарук С. В. ТРАВМЫ ЗУБОВ И ИХ ОСЛОЖНЕНИЯ В ПРАКТИКЕ ДЕТСКОГО СТОМАТОЛОГА	86

Никулина В.Ю., Кукушкин В.Л., Обухова Ю.Г., Мищенко М.Н. КЛИНИЧЕСКИЙ СЛУЧАЙ ПРИМЕНЕНИЯ НАНОКОМПОЗИЦИОННОГО МАТЕРИАЛА FILTEK™ ULTIMATE	89
Осетрова Т.С., Карелова А.В., Тимоненко О.С. Павленко В.А., Васяева Л.Е., Тармаева С.В. ВЛИЯНИЕ ТИПА ВСКАРМЛИВАНИЯ НА РАЗВИТИЕ ЗУБОЧЕЛЮСТНОЙ СИСТЕМЫ.....	92
Осетрова Т.С., Карелова А.В., Тимоненко О.С., Пинкевич А.А., Павленко В.А., Васяева Л.Е., Тармаева С.В. РЕЗУЛЬТАТЫ ОРТОДОНТИЧЕСКОГО ЛЕЧЕНИЯ АНОМАЛИЙ ЗУБНОГО РЯДА У ДЕТЕЙ И ПОДРОСТКОВ С УДАЛЕНИЕМ И БЕЗ УДАЛЕНИЯ ЗУБОВ	96
Петрова А.М. ЛЕЧЕНИЕ ОСЛОЖНЕННОГО КАРИЕСА ПОСТОЯННЫХ ЗУБОВ С НЕСФОРМИРОВАННЫМИ КОРНЯМИ	98
Пинелис И.С., Лоскутникова А.М. АНТИБИОТИК ЦИПРОЛЕТ А И ЕГО ПРИМЕНЕНИЕ В СТОМАТОЛОГИИ	104
Пинелис И.С., Пинелис Ю.И., Катман М.А. ПОСЛЕОПЕРАЦИОННОЕ ВОСПАЛЕНИЕ ТРОЙНИЧНОГО НЕРВА	108
Пинелис И.С., Пинелис Ю.И. РОЛЬ СЛЮНЫ В ПАТОГЕНЕЗЕ ПАТОЛОГИЧЕСКИХ ПРОЦЕССОВ ПОЛОСТИ РТА	111
Писаревский Ю.Л., Писаревский И.Ю., Найданова И.С., Никитин Я.О. ОСОБЕННОСТИ ДИАГНОСТИКИ ЗАБОЛЕВАНИЙ ВИСОЧНО- НИЖНЕЧЕЛЮСТНОГО СУСТАВА У ПОДРОСТКОВ	114
Попова Е. С., Секержитская М.А., Джафарова Сабина Мехман кызы КОМПЛЕКСНАЯ СИСТЕМА РЕАБИЛИТАЦИЯ ДЕТЕЙ ДОШКОЛЬНОГО ВОЗРАСТА С ВРОЖДЕННЫМИ АНОМАЛИЯМИ ЗУБОЧЕЛЮСТНОЙ СИСТЕМЫ В Г. ЧИТА	117
Пронин М.Ю., Петрова А.М. ОБЕЗБОЛИВАНИЕ НА ДЕТСКОМ СТОМАТОЛОГИЧЕСКОМ ПРИЕМЕ	120
Рудакова Л.Ю., Климова И.С. ОЦЕНКА ЭФФЕКТИВНОСТИ ВЕСТИБУЛОПЛАСТИКИ С ПРИМЕНЕНИЕМ FRP- МЕМБРАНЫ	126

Смирницкая М.В., Обухова Ю.Г., Кузнецов И.А. ВЫБОР СРЕДСТВ ГИГИЕНЫ ПРИ ГИПЕРЕСТЕЗИИ ЗУБОВ	129
Смирницкая М.В., Обухова Ю.Г., Кузнецов И.А. "КОВРОВАЯ ДОРОЖКА" - ВАЖНЫЙ ЭТАП ЭНДОДОНТИЧЕСКОГО ЛЕЧЕНИЯ.....	133
Ушницкий И.Д., Никифорова Е.Ю., Аммосова А.М., Семенов А.Д., Черемкина А.С. ХАРАКТЕРИСТИКА БИОЛОГИЧЕСКИХ ФАКТОРОВ РИСКА СТОМАТОЛОГИЧЕСКИХ ЗАБОЛЕВАНИЙ У ДЕТЕЙ С ДИСПЛАЗИЕЙ СОЕДИНИТЕЛЬНОЙ ТКАНИ, ПРОЖИВАЮЩИХ В УСЛОВИЯХ ВЫСОКИХ ШИРОТ	139
Яновский Л.М., Ломоносов И.С. ФТОРИДЫ В ПИТЬЕВЫХ ВОДАХ ПРИБАЙКАЛЯ ПРИЛОЖЕНИЕ	143

Попова И.Н., Афанасьева В.К.
ИТОГИ И ПЕРСПЕКТИВЫ СТОМАТОЛОГИЧЕСКОЙ СЛУЖБЫ
ЗАБАЙКАЛЬСКОГО КРАЯ

ГАУЗ "Краевая стоматологическая поликлиника", г. Чита

Стоматологическая помощь - одна из самых востребованных видов медицинской помощи, не только по числу обращений, но и по количеству врачей - стоматологов занимает второе место после врачей терапевтов. Стоматологические заболевания: кариес зубов и болезни тканей пародонта относятся к числу наиболее широко распространенных заболеваний человека на земном шаре, что свидетельствует о массовом поражении представителей всех возрастно-половых групп населения с раннего возраста.

Стоматологическая служба Забайкальского края представлена следующей сетью медицинских организаций:

- 2 стоматологических поликлиники (клиника ГБОУ ВПО ЧГМА, КСП);
- 30 ЦРБ, в составе которых есть стоматологические отделения (кабинеты);
- 9 медицинских организаций краевого значения; 4- городского;
- 17 хозрасчетных отделений в составе организаций;
- более 50 медицинских организаций частного сектора

Штатным расписанием в стоматологических подразделениях предусмотрено:

Врачебных должностей - 499 из них:

- врачей-стоматологов - 165,25
- стоматологов-терапевтов - 149,5
- стоматологов-хирургов - 38,75
- детских врачей-стоматологов - 74,25
- стоматологов-ортодонтотв - 19
- стоматологов-ортопедов - 52,25

Занято - 452 ставки, из них:

- врачей -стоматологов - 147,75
- стоматологов-терапевтов - 135,25
- стоматологов-хирургов - 35,75
- детских врачей- стоматологов - 68,5
- стоматологов - ортодонтотв - 17,25
- стоматологов - ортопедов - 47,5

Физических лиц - 407, из них:

- врачей-стоматологов - 133
- стоматологов- терапевтов - 132
- стоматологов- хирургов - 26
- детских врачей- стоматологов - 56
- стоматологов - ортодонтов - 14
- стоматологов - ортопедов - 46

Зубных врачей по штату - 21; занято - 12,5; физических лиц - 11.

Зубных техников по штату - 73,5; занято - 66,75; физических лиц - 68.

Основные показатели работы стоматологической службы Забайкальского края за 2016 год

Показатели работы терапевтической стоматологии:	2014 г.	2015 г.	2016 г.
Число посещений в год на 1 жителя	0,8	0,7	0,7
Обеспеченность врачами-стоматологами всего на 10 тыс. населения	4,4	4,1	4,2
Врачебная функция по УЕТ	7694	10312	8100
Число посещений в день	13	12,3	13
Число пломб в день	6	5,6	5,3
В том числе композитных	3,7	3,5	3,3
Число санаций в день	4,1	3,9	3,8
Число УЕТ в день	53,7	53	54
Соотношение неосложненного кариеса к осложненному постоянных зубов	4,9	5,7	5,4
Соотношение неосложненного кариеса к осложненному молочных зубов	4,6	6,9	8,3
Соотношение вылеченных зубов к удаленным (постоянные зубы)	4,1	4,0	2,8
Соотношение вылеченных зубов к удаленным (молочные зубы)	4,2	3,1	4,5
Число посещений на 1 пломбу	1,2	1,2	1,3
Число посещений на 1 санацию	2,7	2,7	2,6

% односеансного лечения зубов по поводу ослож-ненных форм кариеса	25,4%	24%	20,9%
% санированных от числа первично обратившихся	63,5%	62,4%	61%
Всего охват профилактическими осмотрами	76,3%	76,8%	79,6%
в том числе детей:	74,2%	65,6%	72,6%
Всего: % нуждавшихся в санации	34,1%	33,2%	35,2%
в том числе детей:	31,5%	31,2%	34,2%
Всего: % санированных	65,7%	60,2%	56,2%
в том числе детей:	77,6%	71,2%	54,3%
Показатели работы ортопедической стоматологии:	2014 г.	2015 г.	2016 г.
Число посещений в день	6,3	6,0	5,1
УЕТ в день	16	15,1	13,3
Число лиц, получивших протезы	9853	10027	9204
Из них сельских жителей			1944
Изготовлено протезов	21257	17566	16920
Число лиц получивших протезы на 10 000 населения	119	122	113
Количество опорных зубов в одном мостовидном протезе	2	2	2,1
Количество восстановленных зубов на один опорный зуб	0,9	0,8	0,8
Удельный вес фасеток	28,1%	26,1%	26,7%
Количество бюгельных протезов	375	278	254
Количество единиц металлокерамики и фарфора	5090	4648	4716
Показатели работы ортодонтической стоматологии:	2014 г.	2015 г.	2016 г.
Число посещений в день	9,5	9,7	9,8
Взято на лечение	2445	2580	3499
УЕТ в день	60,3	60,5	60,1

Показатели работы хирургической стоматологии	2014 г.	2015 г.	2016 г.
Удалено зубов	134133	125832	126899
В том числе постоянных	108199	99695	99526
Периостит	3686	3591	3823
Абсцесс	422	389	247
Число послеоперационных осложнений	0,5%	0,8%	0,4%
Выдано больничных листов	912	849	1402
Среднее число дней нетрудоспособности	5,7	5,2	6

Всего было посещений - 759 642 (2015 год - 786064), что составляет на 1 жителя края - 0,7.

К врачам-стоматологам было сделано 733 928 посещений (2015 г. - 751515), к зубным врачам - 25 714 (2015 г. - 34549).

Число посещений на 1 врача в день - 13 (2015 год - 12,3). Число посещений в 2016 году на 3,4% меньше, чем в 2015 году.

Функция врачебной должности составила - 8 100 УЕТ (2015 год - 10312).

Условные единицы трудоёмкости на 1 врача в день составили 54,0 УЕТ (2015 год - 53,0).

Санированных от числа первично обратившихся - 61 % (2015 год - 62,4 %).

Вылечено зубов - 299 251 (2015 год - 317852).

Количество вылеченных зубов снизилось на 5,9% по сравнению с 2015 годом.

Число пломб в день - 5,3 (2015 год - 5,6).

Число зубов, вылеченных по поводу осложненного кариеса - 61 561 (2015 год - 67922).

На 9,4% снизилось количество вылеченных зубов по поводу осложненных форм кариеса.

Соотношение неосложненного кариеса к осложненному постоянных зубов 5,4:1 (2015 год - 5,7:1).

Соотношение неосложненного кариеса к осложненному молочных зубов 8,3:1 (2015 год - 6,9:1).

Соотношение вылеченных зубов к удаленным (постоянные зубы) - 2,8:1 (2015 г. - 4,0:1).

Соотношение вылеченных зубов к удаленным (молочные зубы) - 4,5:1 (2015 г. - 3,1:1)

Соотношение вылеченных зубов к удаленным (постоянные зубы) - 2,8:1 (2015 г. - 4,0:1).

Соотношение вылеченных зубов к удаленным (молочные зубы) -

Процент односеансного лечения осложненных форм кариеса - 20,9 % (2015 год - 24%).

Среднее число посещений на одну пломбу - 1,3 (2015 год - 1,2).

Среднее число посещений на одну санацию составило - 2,6 (2015год - 2,7).

Охват профилактической работой по Забайкальскому краю составил 76,1% (2015 год - 76,8%), нуждалось в санации - 36,9% (2015 год - 33,2%), санировано - 56,8% (2015 год - 60,2%).

Хирургическая помощь населению Забайкальского края оказывается как на смешанном приеме врачей-стоматологов, так и стоматологами-хирургами на дифференцированном приеме. В 13 медицинских организациях Забайкальского края ведут прием врачи стоматолога-хирурги. Всего удалено зубов - 126 899 (2015 год - 125832), в том числе постоянных - 99 526 (2015 год - 99695). Проведено хирургических операций по поводу одонтогенных воспалительных заболеваний: периоститов - 3 823 (2015г. - 3591), абсцессов - 247 (2015 г. - 389), флегмон 3 (2015 г. - 9). Число послеоперационных осложнений - 0,4% (2015 г. - 0,8%). Выдано больничных листов - 1402 (2015 г. - 849). Среднее число дней нетрудоспособности - 6 (2015 г. - 5,2)

Ортопедическая помощь. Ортопедическая помощь оказывается в 17 медицинских организациях Забайкальского края. Врачей стоматологов-ортопедов - 46, зубных техников - 68.

За 2016 год к стоматологам-ортопедам было сделано 40 849 посещений (2015 г. - 45895). Число лиц, получивших зубные протезы - 9 204 чел.(2015 г. - 10027). Всего изготовлено протезов - 16 920 (2015 г. - 17566). УЕТ в день на одного врача -13,3 УЕТ(2015 г. - 15,1). На 10000 населения, в среднем, получили протезы 113 человек. Изготовлено съемных протезов -5 138 (2015 г.- 5397), бюгельных - 254 (2015 г. - 278), мостовидных протезов - 3 417 (2015 г. - 3818), в них коронок - 7 814 (2015 г. - 8397).

Количество опорных зубов в одном мостовидном протезе составляет - 2,1 (2015 г. - 2), а соотношение восстановленных зубов на один опорный - 0,8 (2015 г. - 0,9). Удельный вес фасеток составляет - 26,7%, количество металлокерамических единиц - 4716 (2015 г. - 4648). Количество единиц металлокерамики увеличилось на 1,4%. Количество посещений по поводу коррекций съемных протезов в пределах нормативных показателей.

Ортодонтическая помощь. Для оказания ортодонтической помощи населению в Забайкальском крае работают 14 ортодонтот: в КДКБ, стоматологическом отделении ДКМЦ г. Читы, клинике ЧГМА, Краевой стоматологической поликлинике. К стоматологам-ортодонтам за 2015 год было сделано 27 500 (2015 г. - 26423) посещений. Количество пациентов взятых на лечение в 2016 году - 3 499 (2015 год - 2580). Число лиц, получивших ортодонтическое лечение - 8 912 чел., из них детей 0-14 лет включительно - 7130 чел., 15-17 лет включительно - 1589 чел. Изготовлено аппаратов в год на одного врача - 786 (2015 год - 455,9). Количество ортодонтических аппаратов на одну аномалию составляет - 2 (2015 год - 2,9). Осмотрено с профилактической целью на одного врача - 421,3 (2015 год - 523,2) чел. Количество УЕТ в день на одного врача составляет - 60,1 (2015 год - 60,5). Процент нуждающихся в аппаратном лечении от осмотренных - 78,7% (2015 год - 80,4%).

Основными задачами на 2017 год являются:

- координация и согласование работы стоматологических медицинских организаций Забайкальского края, независимо от формы собственности;
- оказание доступной и качественной стоматологической помощи для всех слоев населения, с применением современных инновационных технологий;
- оснащение стоматологических кабинетов в соответствии с Порядками (приказ МЗ и СРРФ от 7 декабря 2011 г. № 1496н "Об утверждении порядка оказания медицинской помощи взрослому населению при стоматологических заболеваниях");
- изучение и распространение передового опыта, внедрение новых методов профилактики, диагностики и лечения стоматологических заболеваний;

- совершенствование планово-нормативных и качественных показателей деятельности врачей-стоматологов;
- решение кадровой проблемы, повышение профессионального уровня медицинских работников.

Белоусов А.В.

**РЕЦЕССИЯ ДЕСНЫ В УСЛОВИЯХ СОЧЕТАННОГО ВОЗДЕЙСТВИЯ ГИПОТЕРМИИ И ГИПОКСИЧЕСКОЙ ГИПОКСИИ
ГБОУ ВПО "Читинская государственная медицинская академия", Чита, Россия**

Актуальность. Высокая распространенность заболеваний пародонта обуславливает значительный интерес к изучению характеристик клинического течения, патогенеза и структуры заболеваемости в условиях климатогеографических особенностей Забайкалья (преобладание низких среднегодовых температур и горных ландшафтов) [5].

Рецессия десны является одной из клинических форм патологии пародонта, на происхождение и развитие которой до настоящего времени нет единой точки зрения. Большинство авторов, в этиологии заболевания, отдают предпочтение травматическим воздействиям в процессе проведения гигиенических мероприятий и влиянию микробного фактора [1, 2, 3].

Целью исследования явилось изучение влияния факторов резко континентального климата Забайкалья на развитие рецессии десны.

Материал и методы. В возрастной группе 35-44 года нами обследованы 39 лиц без воспаления десны и рентгенологических изменений со стороны костной ткани пародонта с использованием метода реопародонтографии (РПГ) и лазерной доплеровской флоуметрии (ЛДФ).

Результаты и их обсуждение. В обследованной группе, в 43,6% случаев (17 человек) была обнаружена гиперестезия в области шеек зубов, чувство онемения и генерализованная рецессия десны.

В процессе изучения гемодинамики в тканях пародонта данной группы отмечено снижение РИ (0,05 0,004 Ом) и прогрессирующее повышение показателя тонуса сосудов (ПТС) - 23,94 1,21 %.

При функциональной пробе с нитроглицерином, конфигурация РПГ лишь в одной трети случаев приближалась к норме, а время, через которое наступали эти изменения, колебалось от 3-5 до 10 минут. В преобла-

дающем большинстве случаев, качественная характеристика РПГ свидетельствовала о наличии органических изменений сосудов пародонта.

Исследование микроциркуляции в тканях десны, у лиц данной группы методом ЛДФ, позволило установить высокий исходный уровень миогенного тонуса, который отражает состояние спазма прекапиллярных сфинктеров.

В результате проведенного исследования, нами впервые установлено преобладание спастической формы микроциркуляторных и сосудистых нарушений в тканях пародонта в условиях климата Забайкалья, которое и определяет особенности клинического течения патологии пародонта в данном регионе.

Нами представлена следующая схема патогенеза сосудистых нарушений в тканях пародонта: 1 фаза: развитие приспособительной компенсаторной сосудистой реакции - повышение тонуса региональных сосудов (реакция саногенеза); 2 фаза: стойкая вазоконстрикция сосудов пародонта - проявление нейроциркуляторной дистонии регионарного гипертензивного типа; 3 фаза: артериолосклероз сосудов пародонта.

Полученные нами данные, о наличии функциональных и органических изменений сосудов пародонта у лиц с генерализованной рецессией при воздействии низких температур и явлений гипоксии в регионе Забайкалья, позволяют иначе интерпретировать результаты, представленные Loe et al. (1992) [4]. Автор установил, что степень рецессии десны в группе лиц 40-41 года, проживающих в Норвегии (при наличии у них высокого уровня стоматологической помощи и хорошей гигиене полости рта), превышает таковую у рабочих чайных плантаций на о. Шри-Ланка, не имеющих стоматологического обслуживания и надлежащих условий для соблюдения гигиены полости рта. Разницу степени рецессии в исследованных группах автор объяснил исключительно травмой десны в процессе гигиены полости рта лицами первой группы. Влияние климатических, температурных (холодовых) факторов, столь значимых для Норвегии, автором не учитывалось.

Заключение. При рассмотрении в качестве основного причинного фактора развития рецессии - инвазии десны пародонтопатогенной микрофлорой, рекомендуется и соответствующий план лечения - использование антисептиков, антибиотиков и противовоспалительных средств.

Однако, влияние климатогеографических условий на состояние сосудов пародонта, определяющее трофику и толерантность тканей, должно быть учтено обязательно. Устранение спазма сосудов пародонта может быть обеспечено только в результате нормализации энергетических процессов в гладкомышечных клетках сосудов пародонта. С этой целью нами рекомендовано назначение препаратов - антигипоксантов, которые приводят к улучшению доставки кислорода и увеличению скорости потребления кислорода тканями пародонта (патент РФ № 2072845, патент РФ № 2153319).

Литература

1. Иванов, В.С. Заболевания пародонта / В.С. Иванов. - 2-ое изд. доп. и перераб. - М.: МИА, 2001. - С.13-21.
2. Михалева, Л.М. Хронический пародонтит - клиническая морфология и иммунология / Л.М. Михалева, В.Д. Шаповалов, Т.Г. Бархина. - М.: Триада - фарм, 2004. - С.16-57.
3. Максимовский, Ю.М. Терапевтическая стоматология / Ю.М. Максимовский, Л.Н. Максимовская, Л.Ю. Орехова. - М.: Медицина, 2002. - 360 с.
4. Мюллер, Х.-П. Пародонтология. - Львов: ГалДент, 2004. - 256 с.
5. Швер, Ц.А. Климат Читы / Под ред. Ц.А. Швер, И.А. Зильберштейна. - Л.: Гидрометеиздат, 1982. - 248 с.

**Бровилова М.А., Смирницкая М.В., Климова И.С.,
Лхасаранова И.Б.**

РЕЦЕССИЯ ДЕСНЫ - ПРОБЛЕМА ПАЦИЕНТА ИЛИ СТОМАТОЛОГА ФГБОУ ВО "Читинская государственная медицинская академия", г. Чита, Россия

Рецессия десны - это апикальное смещение края десны без клинически видимых признаков воспаления, сопровождающееся обнажением корней зубов, повышенной чувствительностью обнажённых поверхностей и прогрессирующим эстетическим нарушением. Десневая рецессия не является отдельным заболеванием, а скорее симптомом, морфологическим проявлением (или исходом) других патологических. По данным отечественной и зарубежной литературы, доля десневых

рецессий составляет 5-10% от всех патологий пародонта, сопровождающихся потерей прикрепления. Причем частота ее возникновения у людей после 50 лет приближается к 100%, что позволяет говорить о важной роли физиологических процессов старения в этиологии рецессий. Этиология процесса образования рецессий недостаточно изучена, тем не менее, отмечается множество факторов, влияющих на возникновение этого явления. Все эти факторы условно можно разделить на:

1. Анатомо-топографические факторы: тонкая вестибулярная пластинка, массивные корни зубов приводят к снижению или отсутствию внутрикостного кровоснабжения вестибулярных участков кости; неполноценность тканей пародонта, которая выражается в мелком преддверии, дефиците зоны прикрепленной десны и ее тонком биотипе.
2. Травматические факторы: хроническая механическая травма средствами гигиены полости рта при их неправильном использовании или чрезмерное усилие при проведении гигиенических процедур; травма структур пародонта различного генеза, в том числе обусловленная вредными привычками пациента (Рис. 1.).

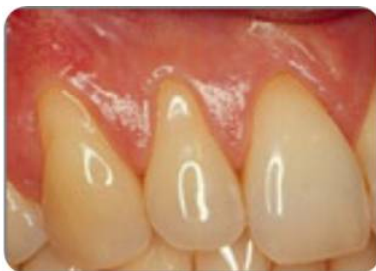

Рис. 1. Рецессия при травме пародонта

3. Оклюзионные факторы: окклюзионная перегрузка зубов, неправильное положение зуба в зубном ряду, патологии прикуса, деформации зубных рядов в результате частичной потери зубов.
4. Воспалительные факторы: накопление зубного налета и быстрое образование зубной бляшки при плохой гигиене полости рта приводит к возникновению гингивита, что еще более усугубляет апикальное смещение прилегающего эпителия. Локальная рецессия может возникать при локализованном ювенильном пародонтите, генерализованная рецессия десневого края почти всегда сопровождается течением

быстро прогрессирующего пародонтита и банального пародонтита взрослых (Рис. 2).

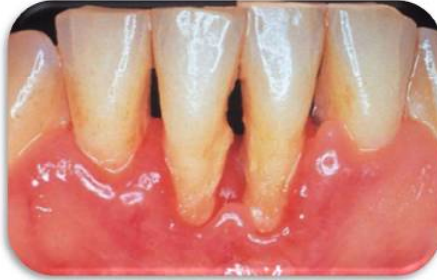

Рис. 2. Рецессия при заболеваниях пародонта

5. Ятрогенные факторы: травматическое удаление соседних зубов; ожоги мышьяковистой пастой; травмы борами, поддесневое препарирование опорных зубов с нарушением биологической ширины, формирование избыточной толщины и неадекватного нависающего края коронки или пломбы.
6. Операции на пародонте и ортодонтическое лечение (Рис. 3).

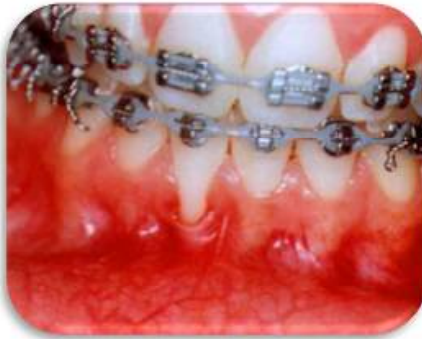

Рис. 3. Рецессия при ортодонтическом лечении

Классификации рецессии десны по P.D. Miller:

I класс - рецессия в пределах свободной десны, потеря десны и/или кости в межзубных промежутках отсутствует (подкласс А - узкая, подкласс Б - широкая) (Рис. 4).

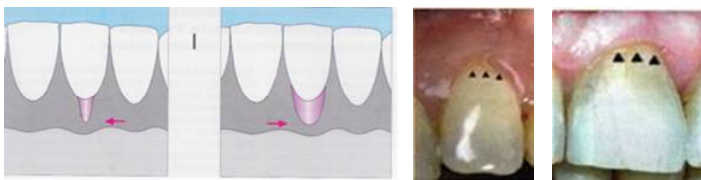


Рис. 4. Рецессия десны I класс по P.D. Miller

II класс - рецессия в пределах прикрепленной десны, потеря кости и/или десны в межзубных промежутках отсутствует (подкласс А - узкая, подкласс Б - широкая) (Рис. 5).

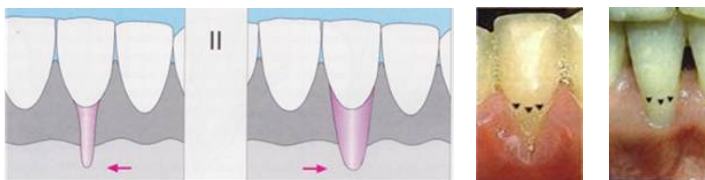


Рис. 5. Рецессия десны II класс по P.D. Miller

III класс - рецессия II класса сочетается с поражением апроксимальных поверхностей (подкласс А - без вовлечения соседних зубов, подкласс Б - с вовлечением соседних зубов). При этом десна в межзубных промежутках находится апикальнее цементно-эмалевого соединения, но корональнее десневого края с вестибулярной поверхности зуба (Рис. 6).

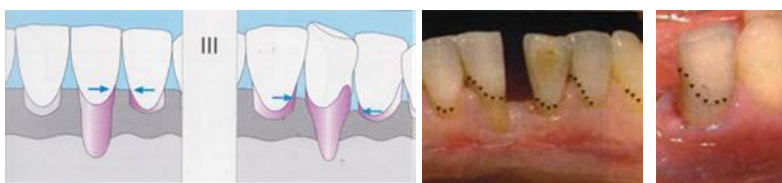

Рис. 6. Рецессия десны III класс по P.D. Miller

IV класс - потеря десны и кости в межзубных промежутках - циркулярная (подкласс А - у ограниченного количества зубов, подкласс Б - генерализованная горизонтальная потеря десны) (Рис. 7).

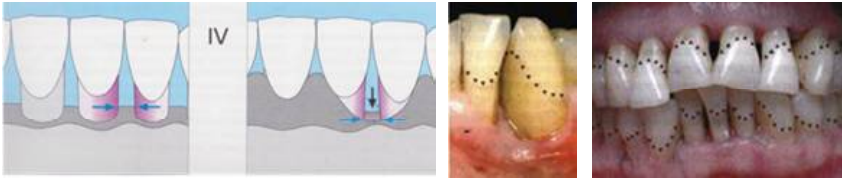


Рис. 7. Рецессия десны IV класс по P.D. Miller

Леус П.А., Казеко Л.А. определяют рецессию как прогрессирующее смещение десневого края в апикальном направлении с одновременным оголением шейки и корня зуба. В 1993 году авторы предложили клиническую классификацию рецессии десны.

I. Травматическая рецессия: локализованная; генерализованная.

II. Симптоматическая рецессия: локализованная; генерализованная; системная.

III. Физиологическая рецессия: системная.

По степени тяжести выделяется: легкая (до 3 мм);

средней тяжести (3-5 мм);

тяжелая (6 и более мм).

Для определения глубины рецессии, необходимо измерить расстояние от эмалево-цементной границе до края десны по средней линии щечной, язычной (небной) поверхности. Для этого используют пародонтологический (градуированный) зонд (Рис. 8).

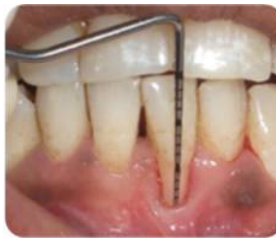

Рис. 8. Определение глубины рецессии пародонтологическим (градуированный) зондом

Клинические проявления:

- Снижение уровня десны
- Оголение корня зуба
- Гиперчувствительности к температурным и химическим раздражителям

- Формирование кариозного процесса.

Показания к лечению:

- Эстетические требования пациента
- Гиперчувствительность
- Подготовка к ортопедическому и ортодонтическому лечению
- Высокий риск развития кариеса корня
- Прогрессирующие рецессии

Рецессия десны до сих пор остается одной из трудных проблем в стоматологии, которая все чаще становится причиной обращения пациентов к стоматологу. В большинстве случаев, имея определенный профессиональный опыт и хороший набор современных материалов и инструментария, врачам удастся удовлетворить все требования пациента.

Литература:

1. Закиров Т.В. К вопросу об этиологии рецессии десны// Проблемы стоматологии.- № 1.- 2005.
2. Модина Т.Н. и соавт. Рецессия десны и ее устранение с использованием современных технологий// Dental Market.- №2.- 2006 год.
3. <http://www.studfiles.ru/preview/1660282/>

**Бровилова М.А., Смирницкая М.В., Климова И.С.,
Лхасаранова И.Б.**

РЕЦЕССИЯ ДЕСНЫ. МЕТОДЫ УСТРАНЕНИЯ

ФГБОУ ВО "Читинская государственная медицинская академия", г. Чита, Россия

В настоящее время стоматология представляет собой не только отрасль медицины или узкую врачебную специальность, позволяющую лечить определенный перечень заболеваний. На современном этапе пациенты, обращающиеся к врачу - стоматологу предъявляют высокие требования к эстетике зубного ряда. В число видимых при разговоре и улыбке дефектов относят и рецессию десны, которая требует обязательного лечения не только потому, что опущенная десна выглядит некрасиво и неопрятно, но и потому, что данное заболевание вызывает болезненные ощущения в процессе приема пищи. В зависимости от

степени развития заболевания, стоматолог выберет наиболее подходящий метод лечения.

Классификация методов устранения рецессии десны Н. Erpenstein и R. Borchard (2006):

1. Консервативное лечение
2. Хирургическое лечение:

Выбор терапевтических методов устранения заболевания зависит от степени развития процесса:

- Лечение консервативными способами без каких-либо затруднений поддаётся только рецессия первого и второго классов.
- Заболевание третьего класса является показанием к операции, но иногда бывает крайне сложно полностью закрыть оголённый участок шейки зуба даже хирургическим путем.
- Четвёртая степень вовсе не подлежит оперированию.

К консервативным методам можно отнести покрытие обнаженной части корня розовым композитом под цвет десны. При рецессии десны в области одного зуба без дефекта твердых тканей возможно нанесение на вестибулярную и проксимальные поверхности корня опакующий слой заранее подобранного розового оттенка фотополимера. В том случае, когда корень сильно изменен в цвете, для маскировки его сначала используют белый опак, входящий в комплект материала Comp Natur (VOCO). Из опакующих розовых оттенков моделируются десневые сосочки, маргинальный край десны. Эти материалы придают блеск, объем и воссоздают естественный "живой" вид десны (Рис. 1).

В тех случаях, когда рецессия десны сочетается с дефектом в области корня, применяют СИЦ в сочетании с розовым композитом под цвет десны.

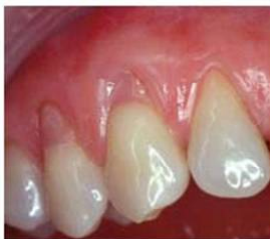

Рис. 1. Объяснение в тексте

Закрытие рецессии при помощи хирургической операции позволяет достичь устойчивого результата, косметически скрыть следы опущения десны, а также защитить оголенные корни зубов от проникновения болезнетворных бактерий, вызывающих кариес. Поэтому хирургический метод лечения - самый распространенный и эффективный, однако далеко не единственным методом лечения.

Среди хирургических методов выделяют так называемые "однослойные" и "двухслойные" методики, а также метод направленной тканевой регенерации.

Однослойные методики требуют толщины слизистой оболочки не менее 1,0 мм, и их рекомендуется использовать при устранении рецессий 1-го класса, а также узких рецессий 2-го класса по Миллеру.

Преимуществом однослойных методик является простота, меньшая травматичность по сравнению с двухслойными, идеальные цвет, форма и текстура поверхности десны. Однако вероятность полного устранения рецессии и получения оптимального количества плотных кератинизированных тканей невысока (Рис.2).

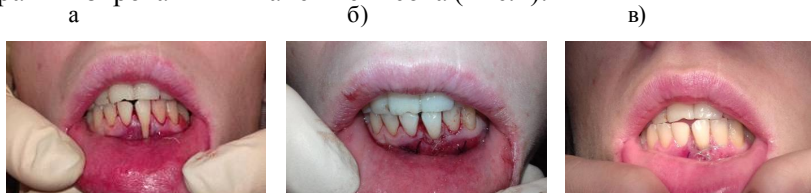

Рис.2. Одиночная рецессия десны в области 31 зуба II класс по Миллеру

а - состояние до операции; б - сразу после операции; в - 3 сутки после операции

Двухслойные методы получили свое название из-за наличия соединительнотканного свободного трансплантата между лоскутами и поверхностью корня зуба. За счет этого достигается лучшее питание трансплантата, его лучшая стабильность, т.е. механическая нагрузка не приводит к нарушению адгезии фибрина к поверхности зуба. Эти методики позволяют не только устранить рецессии и увеличить зону кератинизированной десны, но и увеличить ее толщину (изменить биотип), восстановить десневые сосочки (Рис.3).

Недостатками данных методик можно считать их техническую сложность и травматичность из-за наличия второго операционного поля,

а также то, что число устраняемых рецессий по двухслойной методике ограничено протяженностью соединительнотканного трансплантата.

Оперативные методики по пластическому закрытию рецессий десны с применением направленной тканевой регенерации предполагают использование резорбируемых или нерезорбируемых барьерных мембран для предупреждения врастания эпителия и соединительной ткани в область устраняемого дефекта. Данные методики применяют в случае умеренная или значительная рецессия десны, тонкой слизистой оболочке неба отказе пациента от использования дополнительного хирургического доступа (Рис.4).

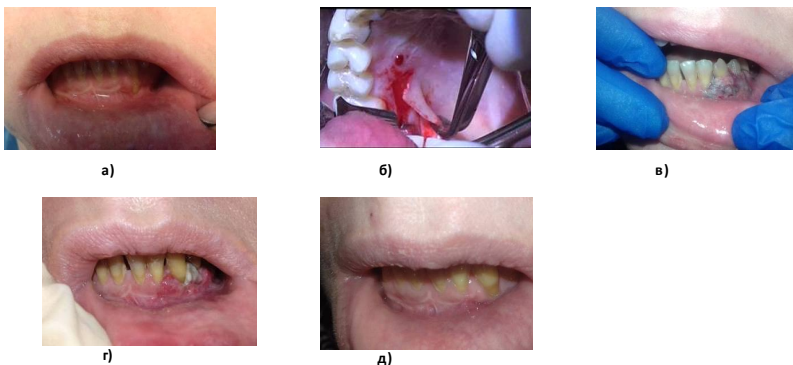


Рис.3. Закрытие рецессии в области 33 зуба по двухслойной методике с применением свободного комбинированного трансплантата в сочетании с коронарным смещением лоскута:

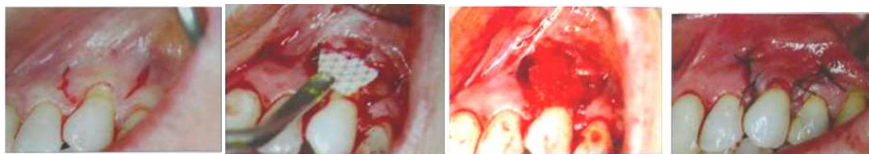
а - до операции;

б - получение соединительнотканного лоскута;

в - 2 сутки после операции;

г - 7 сутки после операции (отмечается краевой некроз дистальной части лоскута);

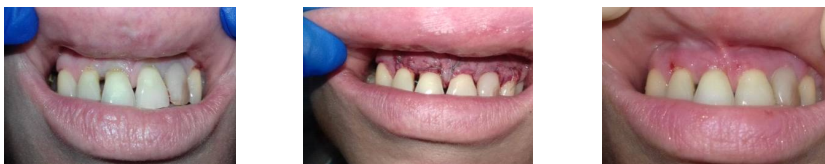д - через 2 месяца после операции отмечается уменьшение глубины рецессии на 2/3 длины).



а) б) в) г)

Рис.4. Закрытие рецессии десны коронарносмещенным лоскутом с применением НТР (а-формирование лоскута; б- установка барьерной мембраны; в- укладка лоскута; г- наложение швов).

В настоящее время хирургическое устранение рецессии и оптимизация эстетики десневого контура получили новое клиническое развитие с применением микрохирургической техники. Применение в пародонтальной хирургии луп и микроскопов позволяют оптимизировать манипулирование микрохирургическим инструментарием, лоскутами и шовным материалом, что повышает положительный исход проводимых вмешательств (Рис.5).



а) б) в)

Рис.5. Туннельная методика закрытия рецессии с применением FRP- мембраны (а - до операции; б - после операции; в - 7 сутки после операции туннельная методика закрытия рецессии с применением FRP- мембраны)

К дополнительным методикам относят такие, при которых в основе лежит одна из перечисленных выше, но она модифицирована использованием того или иного материала или технологии. Сюда можно отнести:

1. Применение эмалевых матричных протеинов (Эмдогейн) - веществ, активизирующих регенерацию путем образования ацеллюлярного цемента, пародонтальной связки, ингибирующих рост эпителия.
2. Применение аллотрансплантатов - обычно это бесклеточный материал из человеческой кожи

3. Применение плазмы с повышенным содержанием фибрина (FRP) - препараты, содержащие большое количество биологически активных веществ, ускоряющих заживление мягких тканей.
4. Обработка корня - проводится лимонной кислотой, 24% ЭДТА, тетрациклина гидрохлоридом и его производными, или фибронектином. Все эти препараты приводят к удалению "смазанного слоя" и обнажению коллагеновых волокон на поверхности корня зуба, создавая тем самым благоприятные условия для фиксации фибробластов (Рис.6).

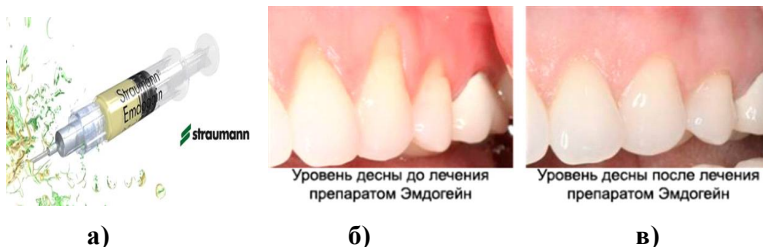

Рис.6 Зкрытие рецессии с применением эмалевых матричных протеинов (а- гель "Эмдогейн"; б- до лечения; в- после лечения).

Таким образом, применение различных методик устранения рецессий десны можно отнести к разделу современной эстетической стоматологии, которая приобретает все большую популярность среди как пациентов, так и врачей - стоматологов различных специальностей.

Галченко В.М.¹, Галченко Л.И.^{1,2}

КОМПЛЕКСНОЕ МЕДИКАМЕНТОЗНОЕ И ЛУЧЕВОЕ ЛЕЧЕНИЕ ХРОНИЧЕСКОЙ РЕЦИДИВИРУЮЩЕЙ ТРЕЩИНЫ ГУБЫ

¹ФГБОУ ВО "Иркутский государственный медицинский университет", Иркутск, Россия

²ГБУЗ "Областной онкологический диспансер", Иркутск, Россия

Среди опухолей головы и шеи, по современным статистическим данным, рак губы составляет 8,4%, среди злокачественных опухолей слизистой оболочки занимает первое место. Раку губы предшествуют различные фоновые процессы и предопухолевые изменения слизистой оболочки губы.

Заболевания губ представляют собой медицинскую и социальную проблему. В социальном плане эти заболевания имеют немаловажную проблему, из-за поражения лица неблагоприятно сказываются на карьере, взаимоотношениях со сверстниками, коллегами и т. д. Отдельные заболевания губ могут подвергаться озлокачествлению.

Для своевременной диагностики и профилактики рака нижней губы важны знания предраковых изменений кожи красной каймы губы, которые условно разделяют на фоновые заболевания (хронические трещины, хронические язвы, плоские диффузные лейкоплакии, актинический хейлит), факультативный предрак (папилломы, кератокантомы, лейкоплакии с изъязвлениями) и облигатный (болезнь Боуэна, хейлит Манганотти, ограниченный предраковый гиперкератоз)

При обнаружении фонового или предракового заболевания необходимо своевременное лечение у стоматолога, диспансерное наблюдение.

Цель нашего исследования - анализ результатов комплексного медикаментозного и лучевого лечения предопухолевого заболевания "хроническая рецидивирующая трещина губы" (ХРТГ)

Хроническая рецидивирующая трещина губы - это патология красной каймы губ, слизистой оболочки и углов рта с периодами улучшения и обострения. Трещины губ существуют длительное время. Заболеванию свойственны упорное течение и рецидивы. Более 3% хронических рецидивирующих трещин губ озлокачествляются.

Причинами малигнизации трещин могут являться следующие факторы: длительное течение заболевания, затягивание медикаментозного лечения без эффекта, позднее обращение к врачу, вредные привычки, курение, употребление алкоголя, применение прижигающих средства, механические травмы.

Лечение ХРТГ - одна из актуальных задач современной онкологии. Большинство публикаций в отечественной и зарубежной литературе, посвященные ХРТГ, предусматривают местную мазевую терапию в сочетании с блокадами лидокаином.

В данном сообщении мы делимся опытом медикаментозного и лучевого лечения ХРТГ. Близкофокусную рентгенотерапию (БФР) применяли в комплексе с медикаментозным лечением.

Основным показателем к рентгенотерапии хронических воспалительных заболеваний губ является отсутствие стойкого лечебного эффекта от применения других методов, подозрение на предраковое за-

болевание. Лучевое лечение проводилось только после гистологически подтвержденного диагноза.

При воспалительных и дистрофических процессах облучение вызывает полнокровие тканей с повышением проницаемости капилляров, усиленную миграцию в ткани форменных элементов крови, распад лейкоцитов и особенно лимфоцитов с образованием биохимически активных веществ. Под воздействием рентгеновского излучения восстанавливается нарушенный обмен веществ эпидермальных клеток и стимулируется регенерация кожи, нормализуется трофика тканей. Все это приводит к нормализации функционального состояния кожи и уменьшению клинических проявлений.

За последние годы на кафедре терапевтической стоматологии обратилось 28 человек с трещинами губы. Возраст пациентов составлял от 32 до 68 лет, преимущественно были мужчины. У большинства больных трещины локализовались на нижней губе. Срок появления трещин на губе составлял от 5 до 14 лет.

Все больные были взяты на диспансерный учет. До начала лечения проводилось клиническое обследование больных и санация полости рта. Нередко проведение санации полости рта до начала местного лечения, заметно изменяла симптомокомплекс заболевания в лучшую сторону и тем самым облегчало последующее лечение.

При небольшой давности процесса, лечение больных начинали медикаментозным способом (мазевое лечение + блокада с 1% лидокаином), что давало вполне удовлетворительный эффект и они не вошли в данное исследование.

У 12 больных с ХРТГ, которым ранее проводилось медикаментозное лечение без стойкого эффекта, проводилась БФР в сочетании с медикаментозным назначением.

Облучение проводилось с одного поля. В зону облучения включались здоровые окружающие ткани на расстоянии 0,5 см от видимого края. Разовая очаговая доза составляла 0,7-1,0 Гр. При ритме облучения 2-3 раза в неделю до суммарной дозы 2,5-3,0 Гр.

Результаты проведенного лечения: выздоровление у 9 пациентов (75%), значительное улучшение у 2 (16,7%). Результаты неизвестны у 1 пациента (8,3%) из-за неявки больного на вызов, хотя у него в процессе лечения намечалась тенденция к улучшению.

Сроки наблюдения после комплексного лечения, включая близкофокусную рентгенотерапию следующее: в течение одного года - 10 человек, двух лет - 9 человек, трех лет - 5 человек. Относительно малое количество больных со сроком отдаленного наблюдения, вероятнее всего связано с их не явкой на вызов, благодаря удовлетворительному или полному эффекту лечения.

Полученные результаты комплексной терапии, включающая лучевое лечение, могут быть учтены в практике лечения заболеваний красной каймы губ.

**Ганичева Е.Б., Камлук Е.Б., Моница Е.В., Кучер В.А.,
Нагорная Т.А., Бондаренко Л.В., Тармаева С.В.**

УХОД ЗА ПОЛОСТЬЮ РТА У ДЕТЕЙ

ООО "Корона-Стом",

*КГБУЗ "Детская стоматологическая поликлиника № 22",
Хабаровск, Россия*

*КГБОУ ДПО "Институт повышения квалификации
специалистов здравоохранения", Хабаровск, Россия*

Уход за полостью рта у детей имеет важное гигиеническое значение, которое трудно переоценить. Его азы, привитые ребенку с ранних лет, позволяют сохранить здоровье зубов, пародонта десен практически на всю жизнь. Правильному уходу за полостью рта необходимо обучать с раннего детства.

Нельзя забывать, что уход за молочными зубами очень важен, они готовят и сохраняют место для коренных зубов. Кроме того они способствуют развитию нормальной речи у малыша. Начинать чистить зубы следует ребенку сразу после их прорезывания чистой мягкой влажной щеточкой.

Правильный уход за полостью рта позволяет предотвратить кариес, заболевания пародонта, слизистой оболочки рта, предотвратить хронические воспалительные заболевания ротоглотки. В норме в полости рта протекают процессы самоочищения, позволяющие удалять остатки пищи, зубных обложений вместе с микрофлорой. В то же время этот процесс является недостаточным, в связи с чем, были разработаны специальные приемы гигиены полости рта.

Особенности ухода за полостью рта у детей: при чистке зубов малышу необходимо пытаться чистить зубы со всех сторон, направление

движения должно быть от десны к краю зуба, чтобы не оставалось налета. Щетинки зубной щетки должны быть мягкими, желателен из синтетического материала. Длина рабочей поверхности около 2 см, она должна захватывать 2-3 соседних молочных зуба. Ручка щетки должна быть достаточно удобной, а на упаковке указано, для какой возрастной категории она предназначена. Используйте только качественные зубные щетки из нетоксичного материала. Детские зубные пасты должны быть безопасными, нейтральными, щадящими, иметь очищающий и полирующий эффект. Ополаскиватели не должны содержать спирта и раздражающих веществ. Зубные пасты можно начинать использовать в возрасте около 2-х лет. Необходимо убедиться, что ребенок ее не проглатывает. Следите, чтобы все средства по уходу за полостью рта у детей были сертифицированы.

Уход за полостью рта включает регулярную чистку зубов, языка, межзубных промежутков, ополаскивание рта и массаж десен. Приучайте детей к этому "ритуалу", следите, чтобы они не уваливали от ухода за полостью рта.

Очень важно научить ребенка чистить зубы правильно. Чистят со всех сторон, держа щетку щетиной под углом 45° к десне, производя движения только от десны к зубу, последовательно очищая щечную, жевательную и внутреннюю поверхности зубов. Процедура должна длиться 2-3,5 минуты (что соответствует приблизительно 160 движениям на каждую челюсть). После также необходимо очистить язык.

Чистить зубы нужно утром, вечером и после каждого приема пищи. Конечно, мало у кого есть возможность чистить зубы на протяжении дня. В таком случае рекомендуется воспользоваться специальным ополаскивателем - это поможет лучше очистить и продезинфицировать полость рта и устранить неприятный запах.

Необходимо регулярное посещение стоматолога. Эти специалисты при необходимости осуществляют профессиональный уход за полостью рта (очистка зубов, отбеливание, снятие зубного камня, лечение десен, зубов и пр.)

При уходе за полостью рта требуется индивидуальный подбор средств гигиены. Зубные пасты могут быть гигиенические, лечебные, отбеливающие, солевые, различные по составу. Полезно чередовать использование паст отличающихся по составу и назначению.

Главное требование - паста должна быть качественной, не содержать грубых абразивов, токсических веществ.

**Даши-Дондокова А.О., Климова И.С., Лхасаранова И.Б.,
Брянская М.Н.**
**ОРГАНИЗАЦИЯ КОМПЛЕКСНОГО ЛЕЧЕНИЯ
В ПАРОДОНТОЛОГИЧЕСКОМ ЦЕНТРЕ
ФГБОУ ВО "Читинская государственная медицинская
академия", Чита, Россия**

На сегодняшний день актуальным вопросом остается усовершенствование организации и оказания медицинской помощи больным с заболеваниями тканей пародонта. Данная группа заболеваний имеет сложную этиологию и патогенез, сохраняется тенденция к увеличению распространенности патологии, а также к более тяжелому течению, что требует комплексного подхода в лечении.

С этой целью на базе поликлинического отделения № 1 клиники ФГБОУ ВО ЧГМА организован и успешно функционирует пародонтологический центр, в составе которого работают врачи стоматологи: терапевт, хирург и ортопед. Оснащенность центра современной аппаратурой и материалами позволяет оказывать современное комплексное лечение пациентам с заболеваниями тканей пародонта.

Обследование больных с патологией пародонта направлено на раннее выявление и контроль эффективности проводимого лечения. Для точной и объективной диагностики используется программно-диагностический комплекс "Florida Probe". Обследование занимает от 15 до 20 минут, по окончании которого составляется электронная пародонтограмма. В ней отражены сведения о состоянии слизистой оболочки десны пациента: целостность зубо-десневого соединения, наличие пародонтальных карманов, их глубина, подвижность зубов, степень воспаления десны, наличие или отсутствие кровоточивости.

Первый этап лечения заболеваний тканей пародонта - устранение пародонтопатогенных этиологических факторов. Поддержание хорошей гигиены полости рта можно по праву считать залогом успеха всего лечения. Помимо удаления зубных отложений, важно тщательно заполировать поверхность эмали и оголившейся части корня зуба. Наиболее эффективно с этим справляется аппарат "Вектор". Использование данного аппарата на практике показало отличные результаты: быстрое купирование острых воспалительных явлений в тканях пародонта, безболезненная и щадящая процедура снятия зубных отложений, отсут-

ствии вибрации при работе, идеально заполированная поверхность зуба. После использования аппарата поверхность зубов длительное время остается гладкой, что затрудняет адгезию микроорганизмов с образованием зубных отложений.

Пародонтологический центр оснащен аппаратом "Ozone DTA", сочетающим в себе действие озона и дарсонвализации. Воздействие "Ozone DTA" на ткани пародонта проводится с целью антисептического, антибактериального и противовирусного эффектов. Использование "Ozone DTA" способствует быстрому купированию явлений острого воспаления и стимулированию репаративных процессов в тканях пародонта после хирургических вмешательств.

Лазерный терапевтический комплекс "Матрикс", используемый в комплексной терапии заболеваний пародонта, помогает мобилизовать естественные силы организма. Он оказывает противовоспалительное, иммуномодулирующее, регенераторное, обезболивающее действия, активирует микроциркуляцию и регионарный кровоток. Все эти эффекты положительно влияют на динамику течения заболеваний пародонта. Применение комплекса "Матрикс" в качестве поддерживающей терапии, позволяет избежать периодов обострения и останавливает процессы альтерации в тканях пародонта.

Одним из этапов комплексного лечения заболеваний тканей пародонта, безусловно, является ортопедический, включающий в себя шлифование зубных рядов, шинирование подвижных зубов и протезирование. В рамках пародонтологического центра осуществляется шлифование и шинирование. Заболевания тканей пародонта, почти всегда, сопровождаются нарушениями окклюзионно-артикуляционных взаимоотношений в зубочелюстной системе. Этап шлифования позволяет устранить или хотя бы снизить функциональную перегрузку пародонта, которая на определенной стадии развития заболевания становится одним из ведущих патогенетических факторов. Шинирование подвижных зубов позволяет вернуть утраченное единство зубного ряда, распределить жевательное давление, защитить зуб от травмирующего действия горизонтальной нагрузки, восстановить эстетику зубного ряда, остановить резорбцию и стимулировать репаративные процессы в костной ткани.

В условиях пародонтологического центра выполняется как временное шинирование, так и постоянное. В качестве шинирующего матери-

ала могут использоваться: "Glasspan", "Ribbond", арамидные нити и т.д. Мы применяем "Glasspan", который не требует дополнительного обучения специалистов и приспособлений, а также экономически выгоден. Стоимость шинирования 6 зубов материалом "Glasspan" по прейскуранту цен клиники достаточно невысокая, что делает доступной данную процедуру для пациентов при высоких эстетических результатах работы.

Клинические случаи из практики показывают сокращение сроков восстановления тканей пародонта после хирургического лечения при условии предварительного шлифования и шинирования зубов.

Включение в комплексную терапию пародонта хирургических методов, направленных на устранение десневых и пародонтальных карманов, а также на стимуляцию репаративного остеогенеза, является обязательным. На базе пародонтологического центра осуществляется весь комплекс хирургических вмешательств на тканях пародонта. Хирургические манипуляции представлены двумя группами: оперативные вмешательства, направленные на устранение этиологических факторов либо на ликвидацию отдельных симптомов заболевания, и оперативные вмешательства для устранения пародонтального кармана.

В последние годы в хирургической стоматологии стал широко применяться метод направленной тканевой регенерации с применением собственных факторов роста крови пациента, который более известен как FRP (плазма обогащенная фибрином и тромбоцитами) или плазмодент. В тромбоцитах в большом количестве содержатся факторы роста (различные белки, цитокины и другие биоактивные факторы), играющие важную роль в заживлении ран, эпителизации и костеобразовании. Факторы роста, вырабатываемые из сгустка FRP, поступают в рану на протяжении 8 дней после операции, в силу этого повышается активность клеточного и гуморального иммунитета организма, ускоряются процессы регенерации тканей. Эта технология нашла широкое применение в костной пластике, при имплантации зубов, а также в пародонтальной хирургии. Наш центр работает с данной методикой. После использования FRP восстановление тканей пародонта протекает быстрее, десна восстанавливается и закрывает оголившиеся шейки зубов.

Представляем несколько клинических случаев эффективного комплексного лечения пациентов в пародонтологическом центре.

Клинический случай 1. Пациентка П. обратилась с жалобами на кровоточивость десен, подвижность зубов, эстетический дефект. Пос-

ле обследования выставлен диагноз "Хронический генерализованный пародонтит тяжелой степени". На первом этапе лечения выполнены профессиональная гигиена полости рта, лечение с помощью аппаратов "Вектор" и "Ozone DTA". После купирования явлений острого воспаления проведено пришлифовывание зубов и временное шинирование, затем лоскутная операция с целью углубления преддверия полости рта и ликвидации пародонтальных карманов. В послеоперационный период использовали комплекс "Матрикс", что ускорило процессы регенерации в тканях пародонта. На заключительном этапе было выполнено постоянное шинирование с закрытием трем. На сегодняшний день пациентка находится на этапе протезирования. Весь комплекс лечебных манипуляций позволил купировать воспалительный процесс в тканях пародонта, сохранить зубы, остановить процесс деструкции костной ткани и достичь высокого эстетического результата (Рис. 1).

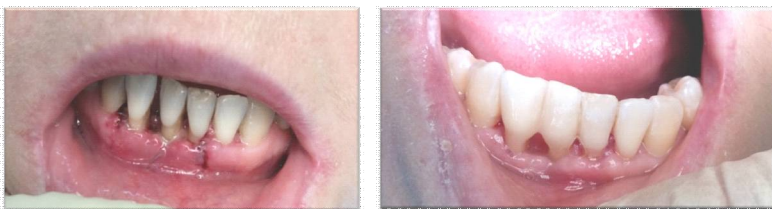

Рис. 1. Пациентка П. до и после лечения

Клинический случай 2. Пациентка С. обратилась с жалобами на подвижность зуба 22. В анамнезе - травма зуба 22, после чего зуб выдвинулся из зубной дуги вниз, появилась подвижность. При осмотре: зуб 22 подвижен III степени, выдвижение из зубной дуги на 3 мм. Определялась рецессия десны и пародонтальные карманы в области всех групп зубов до 4 мм. Зубы 12, 11 подвижны I степени. На ортопантограмме выявлена неравномерная деструкция костной ткани до ? длины корня зуба. После обследования выставлен диагноз: неполный вывих зуба 22, хронический генерализованный пародонтит средней степени тяжести. С целью сохранения зуба 22 было проведено его депульпирование, пришлифовывание и реставрация. Комплексное лечение пародонтита включало: профессиональная гигиена, лечение аппаратами "Вектор" и "Матрикс", пришлифовывание зубных рядов, эс-

стетическое адгезивное шинирование "Glasspan". Спустя 3 месяца жалобы у пациентки отсутствовали. При клиническом обследовании: зубы устойчивы, десна бледно-розового цвета, при зондировании не кровоточит (Рис. 2).

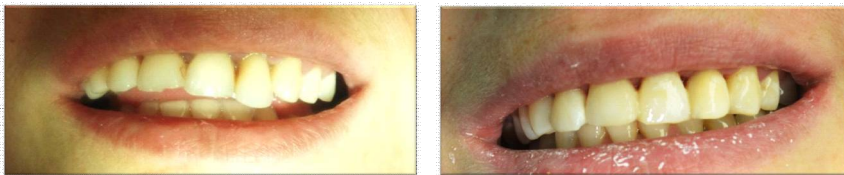

Рис. 2. Пациентка С. до и после лечения

Клинический случай 3. Больная Д. обратилась с жалобами на кровоточивость десен, подвижность зубов, эстетический дефект и т. д. После обследования был выставлен диагноз: хронический генерализованный пародонтит тяжелой степени. Выявлены следующие пародонтогенные факторы: перекрестный прикус, травматическая окклюзия, неглубокое преддверие полости рта, выраженные щечные тяжи, кистогранулемы зубов 12, 22. Было проведено: профессиональная гигиена полости рта, лечение аппаратами "Вектор" и "Ozone DTA", санация полости рта, пришлифовывание с тотальной перестройкой окклюзии во фронтальном отделе, эстетическое адгезивное шинирование. На хирургическом этапе планируется проведение резекции верхушек корней зубов 12, 22, лоскутная операция по углублению преддверия полости рта, устранение щечных тяжей и пародонтальных карманов. После терапевтического и ортопедического этапов лечения достигнуто купирование явлений острого воспаления, равномерное распределение жевательного давления на зубы и высокий эстетический результат (Рис. 3).

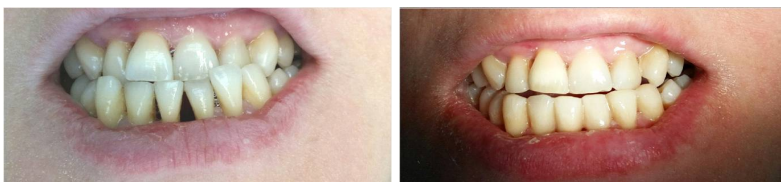

Рис. 3. Пациентка С. до и после лечения

Качество оказания пародонтологической помощи в большинстве случаев значительно уступает качеству оказания помощи при кариесе зубов или качеству эндодонтического лечения. В нашем центре созданы все условия для оказания данного вида помощи на самом высоком уровне. Исходя из всего выше сказанного, главное в организации помощи пародонтологическим больным - это комплексный подход. На ежедневном приеме врача-стоматолога сложно выполнить все этапы лечения заболеваний пародонта, поэтому наш центр готов принять таких пациентов для консультации и последующего лечения. Запись на прием по поводу заболеваний тканей пародонта проводится в регистратуре клиники ФГБОУ ВО ЧГМА Минздрава России по адресу ул. Новобульварная, 163 или по телефону 31-60-06.

Даши-Дондокова А.О., Шаповалов А.Г., Брянская М.Н.
ОЦЕНКА СОСТОЯНИЯ ОККЛЮЗИОННЫХ КОНТАКТОВ ЗУБОВ
КАК КРИТЕРИЙ КАЧЕСТВА РЕСТАВРАЦИЙ

ФГБОУ ВО "Читинская государственная медицинская академия", Чита, Россия

Современная стоматология уделяет особое внимание повышению качества восстановления утраченных твердых тканей зубов. Одним из направлений в изучении данного вопроса является окклюзия. Врачу - стоматологу важно понимать, что реставрация зуба - это не конец лечения, а лишь его этап. Точное моделирование окклюзионных контактов позволит естественно интегрировать реставрированный зуб в систему "жевательного органа". Незначительное нарушение окклюзии может повлечь за собой сколы реставраций, стираемость, вторичный кариес, дисбаланс в работе мышц челюстно-лицевой области и ВНЧС. Моделирование окклюзионной поверхности является самым сложным этапом реставрации зубов. Возможно, информация о площади окклюзионных контактов в норме позволит врачу правильно их восстановить и тем самым повысить качество выполненной работы. С этой целью предлагаем способ оценки окклюзионных контактов как критерий качества восстановления окклюзионных поверхностей при реставрационных работах.

Нами проведено обследование пациентов в возрасте 18-20 лет с физиологическим видом прикуса и интактными зубными рядами, без

клинических признаков патологии зубочелюстной системы. Определен индекс соотношения площади окклюзионных контактов к площади окклюзионной поверхности для зубов жевательной группы по методике Долгалева А. А. (2006) с помощью программ Adobe Photoshop и Universal Desktop Ruler V2.8.1110. Оценено состояние окклюзионных контактов жевательной группы зубов с помощью предлагаемого нами индекса асимметрии по формуле $ASOC = (SOCR/SOSR - SOCL/SOSL) / (SOCR/SOSR + SOCL/SOSL) \%$, где SOCR, SOCL - сумма площадей окклюзионных контактов справа и слева; SOSR, SOSL - сумма площадей окклюзионных поверхностей справа и слева. Определение функционального состояния жевательных и височных мышц проведено методом интерференционной электромиографии по индексу асимметрии одноименных мышц (Ferrario и соавт., 1993) по формуле $Astot = (MMR + TAR - MML - TAL) / (MMR + TAR + MML + TAL) \%$, где MMR, TAR, MML, TAL - средние амплитуды колебаний мышц.

Изучение окклюзионных контактов показало смыкание зубов в 44 точках при общих площадях окклюзионных контактов и поверхностей жевательных зубов 136 мм² и 169,5 мм² соответственно. Средние показатели площади окклюзионных контактов и площади окклюзионных поверхностей для жевательных зубов представлены в таблице 1:

Таблица 1

Средние показатели площади окклюзионных контактов и площади окклюзионных поверхностей для жевательных зубов

	S окклюзионных контактов (мм ²)	S окклюзионных поверхностей (мм ²)	S окклюзионных контактов / S окклюзионных поверхностей
Моляры верхней челюсти	12,5	60,5	0,21
Моляры нижней челюсти	8,5	53,5	0,16
Премоляры верхней челюсти	7,5	30,5	0,21
Премоляры нижней челюсти	5,5	25	0,22

Показатель индекса асимметрии окклюзионных контактов жевательных зубов у всех обследованных варьировал в пределах $\pm 9\%$. Среднее значение индекса на жевательных зубах верхней челюсти составило $\pm 6,4\%$, нижней челюсти $\pm 7,5\%$. Среднее значение показателя асим-

метрии функциональной активности жевательной мускулатуры у пациентов находилось в пределах $\pm 8,3\%$, что соответствовало норме по индексу Ferrario. При нормальном значении показателя асимметрии функциональной активности жевательной мускулатуры (индекс Ferrario $\pm 9\%$) можно считать нормой значение индекса асимметрии окклюзионных контактов жевательных зубов равный $\pm 9\%$. Предлагаемый индекс асимметрии окклюзионных контактов позволит врачу оценить степень нарушения, а также качество восстановления окклюзии после лечения.

Все компоненты зубочелюстной системы работают как единый механизм. Даже самое незначительное нарушение одного из составляющих этой системы может привести к запуску ее разрушения. Поэтому столь важно выявить отклонения от нормы на начальных этапах, устранить их и нормализовать всю работу "жевательного органа". Знание норм площадей окклюзионных контактов жевательных зубов, к которым необходимо стремиться, позволит выполнить точную и функциональную работу, которая не приведет к нарушению нейромышечного баланса челюстно-лицевой области.

Доманова Е.Т., Зобнин В.В., Соловьев С.Н.
ЭКСПРЕССИЯ ТКАНЕВОГО ФАКТОРА КЛЕТКАМИ ДЕСНЕВОЙ
ЖИДКОСТИ И ПАРОДОНТАЛЬНОГО КАРМАНА
ПРИ ХРОНИЧЕСКИХ ЗАБОЛЕВАНИЯХ ПАРОДОНТА
ФГБОУ ВО "Читинская государственная медицинская
академия", Чита, Россия

Изучали фибринолитическую и коагулологическую активность интерлейкинов IL-1 β , TNF- α , IL-8, IL-6 и α -дефензинов у лиц со здоровым пародонтом, хроническим гингивитом, хроническим пародонтизом. Анализ мазков содержимого десневой жидкости и пародонального кармана показал, что нейтрофилы и эпителиальные клетки здоровых, больных хроническим гингивитом и пародонтизом экспрессируют тканевый фактор, который визуализируется иммуноцитохимическим методом.

В исследовании участвовали 45 человек в возрасте от 25 до 40 лет. Контрольная группа - практически здоровые с интактным пародонтом, группа исследования - пациенты с диагнозом хронический

генерализованный гингивит и пародонтит средней степени тяжести. Материалом для исследования служили: десневая жидкость (ДЖ) и содержимое пародонтального кармана (СПК). Концентрацию IL-1 β , TNF- α , IL-8, IL-6, α -дефензина (HNP- α) определяли в ДЖ и СПК методом ИФА. Для оценки гемостаза использовали цитратную тест-плазму от здоровых доноров. Определяли: время рекальцификации (Вр), каолиновое время (КВр) и эуглобулиновый фибринолиз (ЭуФ), хагеманзависимый (каолиновый) фибринолиз (ХГФ). Иммуноцитохимическое исследование клеток ДЖ и СПК, выполнено биотин-стрептавидиновым иммунопероксидазным методом с мышинными моноклональными антителами к тканевому фактору человека - TF (TF9-10H10).

Воспалительные заболевания пародонта знаменуются высоким содержанием цитокинов IL-1 β , TNF- α , IL-8, IL-6 в десневой борозде. Исследованные интерлейкины способствовали повышению скорости коагулогических реакций и торможению фибринолиза [2, С. 521]. Нами показано, что десневая жидкость здоровых и больных введенная в тест-плазму укорачивает время рекальцификации, каолиновое время, ингибирует лизис фибриновых сгустков. Однако при ХГ и ХП этот эффект значительно усиливается, что отражается в резком сокращении рекальцификации и каолинового времени. Полученные данные свидетельствуют, что СДБ и СПК содержат антифибринолитический фактор, возможно содержащийся в клетках [1, С. 11].

Следует полагать, что усиление коагуляции тест-плазмы под влиянием содержимого зубодесневой бороздки обусловлено действием тканевого фактора (TF), источником которого служат моноциты и нейтрофилы [3, С. 2768], [4, С. 1854] десневой жидкости. Нами были изучены иммуногистохимические препараты зубодесневой жидкости здоровых, пациентов с хроническим гингивитом и хроническим пародонтитом. Оказалось, что TF экспрессируется в цитоплазме нейтрофилов и эпителиальных клеток. Следует полагать, что появление тканевого фактора в содержимом десневой борозды здоровых лиц обусловлено базовой секрецией этого соединения из клеток трансудирующих в десневую жидкость. В мазках пациентов с хроническим гингивитом и хроническим пародонтитом отчетливо видно, что тканевой фактор экспрессируется нейтрофилами и эпителиальными клетками. Механизм усиленной его выработки, является следствием локально накопленных про-

воспалительных цитокинов на TF-содержащие клетки. Нами исследовался уровень α -дефинина (HNP- α) при ХГ и ХП в десневой жидкости. Высокая концентрация HNP- α в десневой жидкости, приводит к дополнительной миграции клеток, через индуцирование секреции IL-8, и повреждение клеток, вследствие механизма электропробоя мембраны. Это сопровождается рекрутированием дополнительного числа провоспалительных клеток, содержащих TF, что в свою очередь повышает местный коагуляционный потенциал.

Полученные нами результаты свидетельствуют о опосредованном участии цитокинов в коагулологических реакциях в патогенезе воспалительных заболеваний пародонта. Усиление гемостатических свойств десневой жидкости здоровых, больных хроническим гингивитом и хроническим пародонтитом, обусловлено накоплением тканевого фактора, секретруемого нейтрофилами и эпителиальными клетками десневой бороздки. Присутствие тканевого фактора объясняет гиперкоагуляцию и депрессию фибринолиза при воспалительных заболеваниях пародонта.

Литература

1. Беликов П.П. Нарушение гемокоагуляции и фибринолиза и их коррекция при заболеваниях пародонта : автореф. дис. ... д-ра мед. наук : 14.00.21 : защищена 06.11.1990 : / Беликов Петр Павлович. - М., 1990. - 36 с
2. Кузник, Б.И. Клеточные и молекулярные механизмы регуляции системы гемостаза в норме и патологии: монография / Б.И. Кузник. - Чита. : Экспресс-издательство, 2010. - 832с.
3. Martinod K., Wagner D.D. Thrombosis: tangled up in NETs. /K. Martinod, D.D.Wagner // J. Blood. - 2014. -Vol. 123. P. 2768 - 2776.
4. Tissue factor expression in neutrophil extracellulartrapsand neutrophil derived microparticles in antineutrophil cytoplasmic antibody associated vasculitis may promote thromboinflammation and the thrombophilic state associated with the disease. / K. Kambas, A. Chrysanthopoulou, D. Vassilopoulos, [et al.] // J. Ann Rheum Dis. - 2014. . - Vol. 73. P. - 1854 - 1863

Еремеев Ю.С.
ВСЕ, ЧТО НУЖНО ЗНАТЬ О КРАЕВОЙ СТОМАТОЛОГИЧЕСКОЙ
ПОЛИКЛИНИКЕ

ГАОУ "Краевая стоматологическая поликлиника", Чита

Областная стоматологическая поликлиника № 2 (ныне Краевая стоматологическая поликлиника), оказывающая специализированную стоматологическую помощь в рамках программы государственных гарантий и на платной основе, впервые распахнула двери в августе 1995 года. Она расположилась в новом здании из двух этажей, пристроенном к жилому дому по улице Угданской.

Первым главным врачом стал Георгий Александрович Попов. Доброе имя и высокий авторитет коллектива, сложившиеся традиции безупречной работы бережно сохраняются нынешним руководителем - Ириной Николаевной Поповой, возглавившей поликлинику в 2001 году.

Расчетная мощность учреждения - 350 посещений в смену. В комфортных условиях посетители получают качественное терапевтическое, хирургическое, ортопедическое лечение зубов и их протезирование. На площадях поликлиники работают зуботехническая лаборатория, рентгенологический кабинет, централизованная стерилизационная.

Свою основную задачу персонал видит в возвращении пациенту помимо утраченной красоты улыбки, прежней жевательной эффективности зубов, а также в предупреждении дальнейших осложнений. Для этого поликлиника располагает большими возможностями. В терапевтическом отделении освоены и внедрены технологии эстетической реставрации для восстановления функциональных параметров зубов и решения проблемы эстетического характера с использованием композиционных материалов последнего поколения. Современные пломбирочные материалы позволяют стоматологам идеально восстановить зубы, воссоздав их натуральную форму и цвет природной эмали.

В январе 2017 года в поликлинике был установлен стоматологический микроскоп. Он не только удобен в лечении и диагностике стоматологических заболеваний, но и повышает качество лечения. Он вдохновляет стоматологов на пересмотр и совершенствование их собственных концепций лечения, оказывая положительное влияние на структуру и качество работы врача-стоматолога в целом.

Преимущества лечения с применением микроскопа: высокая точность в работе врача; тщательное удаление инфицированных тканей; обнаружение скрытых корневых каналов и возможных ответвлений; препарирование с максимальным сохранением тканей зуба; герметичное качественное пломбирование корневых каналов; в максимальном выигрыше оказывается пациент, который получит реставрационное лечение с идеальным состоянием окружающих тканей, эстетикой и долговечностью.

Пародонтологический кабинет краевой поликлиники - один из первых в крае, где производится лечение заболеваний пародонта с использованием закрытого и открытого кюретажа, шинирования зубов различными конструкциями, способом избирательного шлифования зубов.

Современными технологиями лечения больных с воспалительными заболеваниями, травматическими повреждениями и доброкачественными опухолями челюстно-лицевой области вооружен персонал хирургического отделения. В амбулаторной хирургической практике осуществляются имплантации с использованием современных систем. Пациентам, страдающим заболеваниями пародонта и слизистой оболочки полости рта, проводится комплексное лечение. В дополнение к консервативным методам в лечебный процесс при необходимости включается оперативная хирургия с применением остеопластических материалов. Выполняются зубосохраняющие операции.

Медицинские специалисты ортопедического отделения в состоянии предложить широкий спектр зубных протезов: паянные, цельнолитые и металлокерамические, частичные и полностью съемные пластиночные.

Внедрение в практику бюгельных и пластинчатых, а также частичных пластинчатых (с фиксацией на микрозамки и внутрикорневые аттачменты) позволило изготавливать протезы, отличающиеся от традиционных. Пользуясь таким новшеством, пациент больше не испытывает дискомфорта - фиксирующие элементы протеза незаметны для окружающих.

Все кабинеты поликлиники оснащены современным стоматологическим оборудованием, в том числе ультразвуковыми и пневматическими скейлерами, апекслокаторами, эндомоторами, светодиодными эндодонтическими наконечниками.

Для проведения ортопантомографии с целью получения обзорного изображения зубов, суставов, придаточных пазух, костной ткани челюсти в поликлинике имеются аппараты цифровой диагностики. При-

цельные снимки отдельных зубов врачи получают при помощи радиовизиографа, который подключен к общей компьютерной сети.

Подача воздуха в отделения от собственной центральной компрессорной установки осуществляется бесшумно, строгий санитарно-эпидемиологический режим на всех этапах лечения пациента обеспечивает работа централизованной стерилизационной.

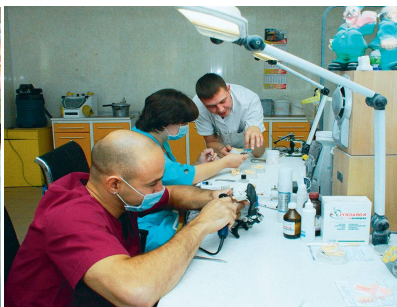
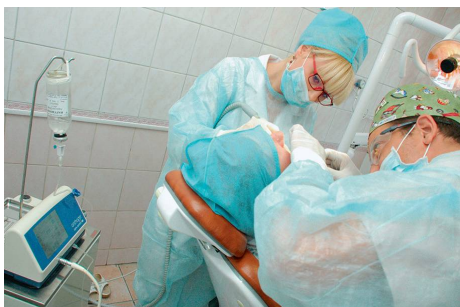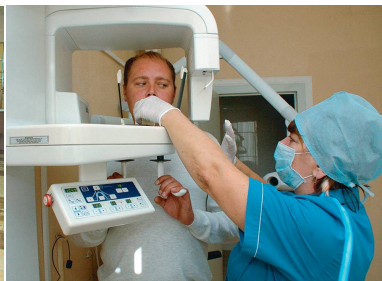Особое внимание уделяют в поликлинике обучению пациентов правильной гигиене полости рта, сбалансированному питанию, проведению серьезной профилактики заболеваний твердых тканей зуба, слизистой оболочки полости рта и пародонта.

Врачи сочетают заботливое отношение к пациентам с системным, комплексным подходом к лечению. Обоснованность диагноза, наличие плана лечения, информированное согласие пациента, контроль качества лечения - это основа высоких показателей работы поликлиники. Коллектив дорожит своей репутацией, поэтому предъявляет высокие требования к уровню профессиональной подготовки каждого работника. Все врачи являются выпускниками Читинской государственной медицинской академии, Читинского медицинского колледжа и членами Ассоциации стоматологов Забайкалья, "штабом" которой и является поликлиника. Они имеют сертификаты, постоянно повышают уровень своей квалификации, принимая участие в профессиональных мастер-классах, тематических конференциях, посещая специализированные выставки, организуемые, в том числе в стенах поликлиники.

Поликлиника - признанный организационно-методический и консультативный центр стоматологической службы Забайкальского края. Здесь работают краевая комиссия по аттестации специалистов стоматологического профиля, краевой координационный совет по стоматологии. На базе учреждения в рамках деятельности Ассоциации стоматологов Забайкалья проводятся межрегиональные научно-практические форумы и семинары врачей-стоматологов всех специальностей. Сотрудники поликлиники курируют лечебно-профилактические кабинеты стоматологической помощи в районах края.

В конце 2014 года к поликлинике присоединены ГАУЗ "Краевая стоматологическая поликлиника № 1" и ГУЗ "Краевая стоматологическая поликлиника № 3". В результате объединения образовалась ГАУЗ "Краевая стоматологическая поликлиника", имеющая в своем составе структурное подразделение, расположенное по улице Байкальская, 31.

Кроме вышеуказанных услуг в этом подразделении работает пункт неотложной стоматологической помощи, который оказывает неотложную стоматологическую помощь взрослому и детскому населению Забайкальского края, иногородним, а также гражданам, не имеющим гражданства РФ. Помощь оказывается в ночное время с 20:00 до 08:00 часов, в выходные и праздничные дни - круглосуточно.



Зобнин В.В., Соловьев С.Н., Доманова Е.Т.
ПРЕИМУЩЕСТВО ИЗГОТОВЛЕНИЯ СЪЕМНЫХ ПРОТЕЗОВ
МЕТОДОМ ХОЛОДНОЙ ПОЛИМЕРИЗАЦИИ
ФГБОУ ВО "Читинская государственная медицинская академия", Чита, Россия

Изготовление съемных протезов относится к категории наиболее востребованных видов ортопедической помощи. На сегодняшний день по-прежнему популярными материалами, применяемыми в качестве базисных, остаются акриловые пластмассы и их полимеры. Основным методом изготовления протезов является компрессионное прессование, при котором материал помещается в форму, сжимается контрштампом и под действием температуры происходит процесс полимеризации.

Метод компрессионного прессования имеет существенные недостатки: из-за невозможности плотного соединения половинок кюветы происходит выход пластмассы (грат), что приводит к повышению высоты прикуса и увеличению толщины базиса протеза. Отмечается вертикальное перемещение искусственных зубов относительно протетической плоскости. Оклюзионные нарушения ухудшают устойчивость протеза и его жевательную эффективность. Такие протезы, как правило, нуждаются в значительной коррекции и создании новых окклюзионных взаимоотношений. Кроме того при компрессионном прессовании происходит деформация гипсовой формы, нарушаются контуры мелких частей протеза, искажается форма базиса протеза. Очень часто происходит нарушение режима полимеризации с образованием пористости: газовая - при наличии паров мономера, гранулярная - при недостатке мономера и пористость сжатия - из-за недостаточного давления. Метод компрессионного прессования считается устаревшим не обеспечивающий требуемого качества изготавливаемых протезов.

В настоящее время широко используется и постоянно модернизируется метод литьевого прессования. При данном способе изготовления все излишки пластмассы остаются в литниковом канале, гипсовая форма не испытывает деформирующего воздействия что значительно повышает прецизионность съемных протезов. За последний период происходит постоянная модернизация этого метода, создаются новые модификации приборов для литьевого прессования и пластмасс для горячей и холодной полимеризации.

К наиболее перспективным и успешно применяемым в современной практике относят технологию холодного прессования:

- метод инъекционного прессования "Heraeus Kulzer" (Германия).
- метод холодной полимеризации "Vertex" (Голландия).
- метод холодной полимеризации "Dreve" (Германия).

Холодная полимеризация под давлением "Heraeus Kulzer" основана на применении пневмоинъекционной системы, в которую входят: прибор "Palajet", создающий давление 4 бара и универсальную пластмассу "PalaXpress" используемую в качестве базисной пластмассы для частичных и полных съемных протезов. Создаваемое давление обеспечивает движение пластмассы по литниковой системе в кювету с последующей полимеризацией. Использование данного метода обеспечивает точность окклюзии, хорошую совместимость и плотность прилегания базиса протеза к тканям протезного ложа.

Технологии "Vertex" и "Dreve" очень похожи, особенность их применения заключается в том, что данные системы позволяют работать без гипса. В качестве дублирующих средств применяются силикон (Siliform - Dreve) и гелин (Castagel - Vertex, Gelon - Dreve). Гипсовая модель помещается в кювету, кювета заполняется разогретым гелем или силиконом. После смешивания мономера и полимера пластмассовая смесь заливается в кювету по литьевым каналам с последующим помещением в полимеризатор.

Данная технология изготовления позволяет существенно уменьшить трудозатраты зубным техникам. Традиционно гипс применяется в качестве дублирующего материала и зубные техники давно привыкли проводить очистку готовых протезов от гипса. Помимо увеличения времени обработки ухудшается и поверхность протеза. В результате дефекты поверхности способствуют нарушению прилегания протеза к протезному ложу и существенно ухудшают гигиену протеза. В процессе эксплуатации все неровности и поднотрения протеза становятся сборниками пищевых остатков и микроорганизмов, удалить которые сложно даже с помощью самых лучших гигиенических средств.

Использование современных технологий полимеризации при изготовлении съемных протезов позволяет существенно повысить их качество, добиться плотности прилегания к подлежащим тканям, улучшить жевательную эффективность и достигать высокого уровня гигиены при их использовании.

Карандаев И.Ю.
ПОЛНЫЙ СЪЕМНЫЙ ПРОТЕЗ С ФИКСАЦИЕЙ НА ДЕНТАЛЬНЫХ
ИМПЛАНТАТАХ

ФГБОУ ВО "Читинская государственная медицинская академия", г. Чита, Россия

При утрате всех зубов на челюсти, для восстановления функции жевания и эстетичного внешнего вида, изготавливается полный съемный протез. Современные материалы позволяют изготовить протез с безупречной эстетикой. По желанию пациента, возможно, подобрать любую форму, размер и цвет зубов, конструкцию зубных дуг и линию улыбки. Однако восстановление функции жевания не всегда удается, что остается значительной проблемой в ортопедической стоматологии. Особенно неудовлетворительно полные съемные протезы фиксируются на нижней челюсти, что снижает эффективность пережевывания пищи. Одной из причин являются анатомические особенности строения нижней челюсти: узкий и низкий альвеолярный гребень, толстая и подвижная слизистая оболочка. К нижней челюсти прикрепляются жевательные мышцы, мышцы дна полости рта, а также один из самых сильных мышечных органов человека - язык. При движениях нижней челюсти во время разговора или приёма пищи, все эти мышцы сбрасывают протез с альвеолярного отростка. Частично улучшить иммобилизацию полного съемного протеза на альвеолярном отростке нижней челюсти позволяют фиксирующие крема (Корега, Протефикс и др.). Однако при приеме жесткой или вязкой пищи они не удерживают протез, а при приеме горячих жидкостей (суп, чай, кофе и др.) и наличии обильного слюноотделения эти крема могут рассасываться и не выполнять свою удерживающую функцию.

В ортопедическом отделении Клиники ЧГМА мы изготавливаем полные съемные протезы с фиксацией на дентальных имплантатах, которые обеспечивают высокую жевательную эффективность. Для опоры и фиксации полного съемного протеза мы используем от двух до четырех имплантатов. Опора на 2 имплантата - это компромиссный вариант, который имеет свои преимущества и достаточно часто используется. Зубной протез с опорой на 4 имплантата - это лучший вариант, позволяющий ощутить все преимущества данного вида протезирования зубов. Существуют некоторые причины, по которым невозможно установить большое количество имплантатов на беззубую челюсть.

Первая причина заключается в качестве и количестве костной ткани альвеолярного отростка нижней челюсти, которые могут не позволить установить достаточное количество имплантатов для несъемного протеза.

Вторая причина - это невозможность установить необходимое число имплантатов по финансовым возможностям пациента.

Третья причина может быть связана с нежеланием пациента подвергаться хирургическому вмешательству.

Четвертая причина - не желание больного переходить к несъемному протезированию, а только хочет улучшить фиксацию уже имеющегося полного съемного протеза, к которому он привык.

Известно, что костная ткань челюсти, лишённая зубов, при отсутствии необходимой постоянной нагрузки постепенно атрофируется, что приводит к ухудшению фиксации съёмных протезов. В то время как, установленные имплантаты передают жевательную нагрузку на кость челюсти, подобно зубам, в связи, с чем процесс убыли (атрофии) костной ткани замедляется.

Замочное крепление протеза с имплантатом осуществляется следующим образом: одна часть импланта находится на протезе, а вторая - на внутрикостной его части. При наложении протеза замочки закрываются, и конструкция прочно фиксируется. Замочное крепление кнопочного типа (на аттачментах) представляет собой конструкцию, состоящую из специальной головки на имплантате (в виде шарика) с одной стороны, а с другой - подходящему к её форме углублению на протезе.

Замочек балочного типа представляет собой металлические балки, соединяющие три-четыре имплантата. В месте фиксации на протезе делают специальное углубление по форме балочного крепления. При наложении протеза обе части замка совмещаются, создавая плотное сцепление.

Примером изготовления полного съемного протеза с фиксацией на двух имплантатах с использованием замочка кнопочного типа служит следующий клинический случай.

Пациент В., 1942 года рождения, обратился в клинику ЧГМА с диагнозом "Полная вторичная адентия нижней челюсти". При обследовании полости рта отмечена выраженная равномерная атрофия альвеолярного гребня нижней челюсти (3 класс атрофии по Оксману). Слизистая оболочка была гипертрофированной, рыхлой и податливой (3 тип по Суппле). После тщательного исследования костной ткани челю-

сти на компьютерной томограмме, пациенту установлено в области отсутствующих зубов 43 и 32 два винтовых двухэтапных имплантата диаметром 3.75 мм и длиной 10 мм системы "AB dental" (Рис. 1).

Через 6 месяцев с момента установки имплантатов был изготовлен полный съемный пластиночный протез на аттачментах (замочек кнопочного типа) (Рис. 2).

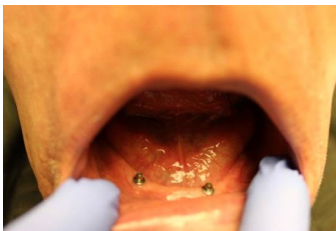


Рис. 1

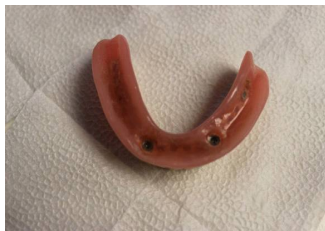

Рис 2.

Таким образом, главными преимуществами съемных протезов с опорой на имплантаты, является то, что они хорошо закреплены, повышают жевательную эффективность за счет распределения нагрузки наиболее естественным образом. Кроме того, надежная фиксация полного съемного протеза значительно повышает качество жизни пациента, позволяет навсегда избавиться от чувства скованности и неуверенности.

Катман М.А.
СТРУКТУРА ЗАБОЛЕВАЕМОСТИ НЕВРАЛГИЕЙ ТРОЙНИЧНОГО
НЕРВА В ЗАБАЙКАЛЬСКОМ КРАЕ
ФГБОУ ВО "Читинская государственная медицинская
академия", Чита, Россия

По данным ВОЗ невралгией тройничного нерва страдает более 1 миллиона человек во всем мире. На современном этапе данное заболевание занимает второе место среди неврологических заболеваний лица. В то же время в последние годы наметилась тенденция к увеличению заболеваемости в среднем и старшем возрасте. Это подчеркивает актуальность проблема, так как в Забайкальском крае, как и по всей России, отмечается постоянное увеличение численности пожилых людей.

В связи со сказанным, целью работы стало изучение структуры заболеваемости невралгией тройничного нерва, эффективности ее лечения в Забайкальском крае за последние 15 лет.

Для достижения поставленной цели нами проведен анализ 175 историй болезни пациентов клиники ФГБОУ ВО ЧГМА.

Полученные данные указывают на то, что у женщин это заболевание встречается более чем в 2 раза чаще, чем у мужчин (соотношение женщин к мужчинам - 121:54). Кроме того, отмечено преобладание поражения III ветви тройничного нерва по отношению ко II и I ветвям (102:46:27). У 12 больных выявлено вовлечение в патологический процесс одновременно двух ветвей.

Изучение частоты развития невралгии в зависимости от стороны лица показало, что преимущественно поражается правая сторона. Кроме того, выявлено, что у женщин чаще возникает правосторонняя невралгия III ветви, а у мужчин - левосторонняя невралгия II ветви.

В соответствии с рекомендациями ВОЗ всех пациентов разделили на 3 возрастные группы: 1) до 60 лет - 29 человек; 2) 60-75 лет - 92 человека; 3) старше 75 лет - 54 человека.

Анализ методов лечения позволил установить, что в клинике ФГБОУ ВО ЧГМА наиболее часто применялись для снятия болевых приступов алкоголизация 70⁰ этиловым спиртом и лидокаиновые блокады, в сочетании с приемом противосудорожных препаратов (финлепсин, карбамазепин и др.).

При длительном течении заболевания, особенно у лиц, в лечении которых применялись деструктивные методы, увеличивается частота обострений, интенсивность и продолжительность болей, но значительно сокращены сроки лечения и больше сроки ремиссии. С другой стороны, использование противосудорожных препаратов требует постоянного их применения. Это обусловлено тем, что снижение дозы препарата или его отмена приводит к возобновлению приступов.

Таким образом, приведенные факты свидетельствуют о высокой частоте развития невралгии тройничного нерва в Забайкальском крае, а применяемая консервативная терапия не позволяет добиться стойкой длительной ремиссии без применения дополнительных методов, таких как физиолечение, витаминотерапия, сосудистая и иммунокорректирующая терапия.

Климова И.С., Рудакова Л.Ю.
ОСОБЕННОСТИ СТРОЕНИЯ ВЕРХНЕЧЕЛЮСТНОЙ ПАЗУХИ
ФГБОУ ВО "Читинская государственная медицинская академия", Чита, Россия

Гайморовые пазухи расположены в толще верхнечелюстной кости. У взрослого человека объём их может достигать 30 см³, но средний объём составляет порядка 10 см³. В объёмном виде гайморовы пазухи напоминают трёхгранную пирамиду. У новорожденного ребенка околоносовые пазухи еще недоразвиты и формируются в процессе роста ребенка и его лицевых костей. С прорезыванием временных зубов и их сменой на постоянные связаны два периода интенсивного увеличения. По мере того как зубы занимают свое постоянное положение, верхнечелюстная пазуха принимает соответствующую конфигурацию, спонгиозная ткань верхней челюсти заменяется воздушной полостью и к 15-20 годам пазуха достигает полного развития.

Нередко ЛОР-врачи и челюстно-лицевые хирурги в процессе лечения пациентов с патологией носа и придаточных пазух сталкиваются с различными проблемами, ограничивающими применение тех или иных методик в связи с особенностями анатомического строения околоносовых пазух. Часто варьирует не только форма и количество воздухоносных пазух у разных людей, но могут быть нарушены и топографические соотношения, отмечаться утолщение или истончение стенок костной ткани, на поверхности которой могут находиться врождённые дефекты. Такие аномалии возникают в поздней фазе пренатального (внутриутробного) развития и зависят как от генетического фактора, так и от обмена веществ, что может послужить причиной деформации лицевого и мозгового скелетов.

К наиболее распространённым анатомическим аномалиям строения придаточных пазух носа относят асимметрию лобной и верхнечелюстной пазух, крайне редкими считают полное отсутствие верхнечелюстной полости, разделение гайморовых пазух костной перегородкой. Для всех пазух в околоносовой области аномальным считается присутствие щелевых ходов сообщения с окружающими образованиями (дегисценция).

Под нашим наблюдением находился пациент Б., 59 лет, поступивший в клинику ФГБОУ ВО ЧГМА с жалобами на прохождение возду-

ха и жидкой пищи из полости рта в полость носа. Из анамнеза было выявлено, что в январе 2016 г. в поликлинике по месту жительства во время удаления 27 зуба, 28 зуб был протолкнут в полость гайморовой пазухи. Лечение по этому поводу не проводилось. Периодически пациент отмечал заложенность носа и гнойное отделяемое из носовой полости слева, прохождение жидкой пищи изо рта в полость носа. В декабре 2016 г. самостоятельно обратился в клинику ФГБОУ ВО ЧГМА и был осмотрен в поликлиническом отделении. При рентгенологическом исследовании отмечены изменения, характерные для хронического одонтогенного гайморита с наличием верхнечелюстного свища и инородным телом (зуб 28) в пазухе. Направлен на стационарное лечение.

В ОЧЛХ Клиники проведена компьютерная томография верхней челюсти, на которой выявлены особенности анатомического строения гайморовой пазухи слева, заключающиеся в следующем (рис. 1). На протяжении зубов 27 и 28 отсутствовала нижняя стенка верхнечелюстной пазухи, что могло быть связано как с особенностями строения синуса, так и с ее разрушением в процессе травматичного удаления 27 зуба. Целость передней, верхней, задней и медиальной стенок верхнечелюстной пазухи слева не нарушена. В полости синуса слева отмечается удвоение всех его стенок, толщина их составляет до 3 мм. Слизистая оболочка верхнечелюстной пазухи, выстилающая все стенки пазухи отечна. Инородное тело (зуб 28) располагается полости пазухи, окруженной вторыми стенками.

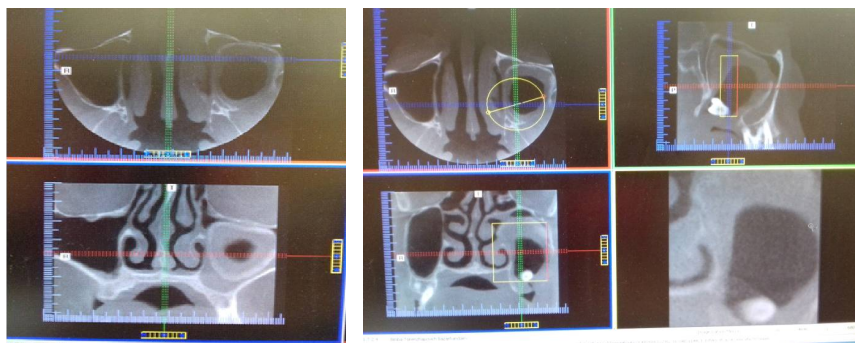


Рис. 1. Компьютерная томография верхней челюсти и придаточных пазух носа пациента

Выявленные на компьютерной томографии особенности анатомического строения гайморовой пазухи слева предопределили и особенности хирургического вмешательства. После обнажения передней стенки верхнечелюстной пазухи слева и ее трепанации, была удалена вся измененная слизистая оболочка, затем трепанирована дубликатура передней стенки пазухи, удалено инородное тело (зуб 28) и измененная слизистая оболочка.

По причине удвоения медиальной стенки пазухи не проводилось создание соустья с нижним носовым ходом и тампонада полости синуса. Рана была дренирована резиновым выпускником. Слизисто-надкостничный лоскут после его мобилизации уложен на лунки зубов 27 и 28 и наглухо ушит "Викрилом".

Послеоперационный период протекал без осложнений, носовое дыхание было свободным, отделяемого не наблюдалось. На 10 сутки сняты швы, рана полностью эпителизировалась. Пациент выписан с выздоровлением.

Таким образом, компьютерная томография, применяемая на этапе предоперационной подготовки пациентов, позволила оценить не только особенности течения патологического процесса, но и анатомического строения придаточных пазух носа, а также выбрать наиболее рациональный метод лечения и предупредить осложнения в ходе оперативного вмешательства.

**Кукушкин В.Л., Дашидондокова А.О., Кукушкина Е.А.,
Брянская М.Н.**

КЛИНИЧЕСКИЕ АСПЕКТЫ РЕСТАВРАЦИИ МОЛЯРОВ С ПРИМЕНЕНИЕМ НАНОКОМПОЗИТА

*ФГБОУ ВО "Читинская государственная медицинская
академия", Чита, Россия*

Наиболее распространенным вариантом восстановления утраченных тканей зуба сегодня является прямая композитная реставрация. Наряду с высокими темпами развития новых технологий в этой области, повышаются требования к качеству выполненных работ. Врачу необходимо эстетично заместить утраченные ткани зуба, а также максимально восстановить его функцию.

Результат лечения во многом определяет выбор композиционного материала. Особенно сложно подобрать оптимальный вариант при реставрации жевательных зубов. Композиционный материал в этой ситуации должен одновременно обладать высокими эстетическими и прочностными характеристиками. Появление нанокомпозитов позволило решить эту проблему.

Особенностью данных композитов является наличие в структуре нанокластеров, состоящих только из наночастиц. За счет того, что размер этих частиц очень маленький, поверхность реставрации сохраняет блеск длительное время. Высокая наполненность и улучшенная матрица наполнителя придает материалу высокие характеристики прочности, а именно прочность на сжатие, на растяжение, на отрыв и прочность на отлом.

Мы приводим клинический пример применения материала Filtek™ Ultimate. 35 оттенков и 4 степени опакости позволяют достичь идеального совпадения реставрации с естественными тканями зуба. Оттенки с уровнем опакости Vody являются универсальными и имеют уровень опакости между опакостью дентина и полупрозрачностью эмали. Их можно использовать самостоятельно для восстановления всех полостей (однослойная методика) или восстанавливать дентин бокового зуба с одновременным восстановлением эмали эмалевыми оттенками (двухслойная методика).

Несмотря на то, что уровень опакости этих оттенков ниже опакости дентина, на эстетическом результате это не отражается, поскольку мы смотрим на боковой зуб со стороны окклюзионной или щечной поверхности и не видим его насквозь, на фоне темной полости рта, как в случае с передним зубом. Но в отличие от дентинных оттенков, время их отверждения составляет 20 сек. (против 40 сек.), что существенно сокращает лечение. Материал обладает эффектом "хамелеона", что также повышает его эстетические характеристики.

Описание клинического случая.

Пациенту М., 28 лет, требовалась реставрация первого верхнего моляра справа. На жевательной поверхности зуба 16 определялась постоянная пломба с нарушением краевого прилегания. После удаления пломбы на жевательной, дистальной, медиальной поверхностях зуба сформирована глубокая кариозная полость, не сообщающаяся с полостью зуба. На первом этапе реставрации выбрали цвет материала. Для быстроты и удобства этой процедуры в комплекте с материалом

Filtek™ Ultimate предусмотрена круглая шкала-селектор. После определения оттенка зуба по классической шкале VITAPAN® Classical, селектор предложит варианты однослойной или двухслойной реставрации.

В нашем клиническом случае был выбран оттенок А3. Мы использовали двухслойную методику реставрации (оттенок А3,5В для дентина и А3Е для эмали). Двухслойная методика реставрации сложнее в выполнении, но дает возможность лучше отобразить структуры зуба и сделать цвет реставрации более ярким и естественным. Особенно это актуально при реставрации зубов с высокой прозрачностью, когда с помощью материала необходимо передать структуру дентина. В нашей клинической ситуации у пациента зубы с прозрачностью чуть выше среднего, поэтому была выбрана именно эта методика. Кроме того, мы учли возраст пациента, у молодых людей зубы ярче.

В ходе препарирования была удалена старая реставрация и проведена щадящая некрэктомия. После изоляции зуба системой коффердам проведена медикаментозная обработка полости, наложена изолирующая прокладка из "Timeline". Этап адгезивной подготовки включал протравливание эмали и дентина при экспозиции: на эмали 15-30 сек., на дентине не более 15 сек. После протравливания полость промыли водой в течение 30 сек. и слегка подсушили воздухом. Эмаль при этом должна стать матово-белой, а дентин остаться слегка влажным, "искрящимся". Следующим этапом вносим адгезив тонким слоем. После выдержанной паузы в течение 30 секунд и высушивания адгезива, проводили его фотополимеризацию 20 сек.

Для восстановления плотных проксимальных контактов матрицы, установленные на зубе 16, фиксировали клиньями и кольцом.

При моделировании окклюзионной поверхности мы использовали стратегию С.В. Радлинского МОД (медиальная, окклюзионная, дистальная поверхности). Суть ее заключается в том, что произвольный дефект коронки переводится сначала в МОД-дефект, затем в МО - дефект, и последней восстанавливают окклюзионную поверхность.

Первой моделировали дистальную поверхность зуба 16 с использованием текучего композиционного материала Filtek™ Flow и оттенка эмали - А3Е. Толщина каждого слоя материала не превышала 1 мм, как для оттенка эмали, так и для дентина. Время полимеризации каждого слоя - 10 секунд. С использованием тех же материалов восстановили медиальную поверхность.

Эмалевый оттенок накладывали тонким слоем на контурную матрицу. После восстановления стенок зуба послойно заполняли центр реставрации. Первым слоем в пределах естественного дентина выкладывали оттенок повышенной опаковости А3,5В.

Окклюзионную поверхность моделировали оттенком А3Е отдельными буграми с учетом "окклюзионного компаса". Первым моделировали медиально-небный бугор. Это самый крупный бугор верхнего моляра, в мезиодистальном направлении он заполняет пространство более половины, а если быть точным, от мезиального аппроксимального края до середины дистально-щечного бугра.

Следующим моделировали дистально-щечный бугор, он своим основанием вплетается в дистальный край медиально-небного бугра, формируя при этом важный элемент - *Crista Transversa* (поперечный гребень). Этот гребень огибает центральную ямку и препятствует чрезмерному смещению нижней челюсти назад за счет контакта с медиально-щечным бугром нижнего первого моляра.

Щечные бугры верхнего моляра защитные, поэтому более острые, вершина смещена щечному краю. Медиально-щечный бугор самый маленький, его краевой гребень идет параллельно центральной фиссуре.

Последним моделировали дистально - небный бугор. Он отделен от медиально-небного бугра косой фиссурой, начинается у основания дисталь ного ската дистально-щечного бугра, как запятая, формирует дистальный эмалевый валик. Этот валик имеет окклюзионный контакт с медиальным скатом медиального-щечного бугра нижнего второго моляра. При медиотрузионном движении нижней челюсти бугор будет перемещаться в направлении этой косой фиссуры, что важно учитывать при моделировании. Основание бугра не должно быть выраженным, а краевой гребень идет не по косой, а параллельно центральной фиссуре.

Финишную механическую обработку реставрации осуществляли тонкими алмазными борами и системой "Enhance". Хочется отметить, что для достижения блеска реставрации из материала Filtek™ Ultimate необходимо минимальное полирование.

На этапе оценки восстановления окклюзионных контактов понадобилась незначительная коррекция. Учет проекции "окклюзионного компаса" на поверхности зуба позволил с большей точностью смоделировать окклюзионные контакты. Эстетический результат лечения полностью удовлетворил как запросы пациента, так и ожидания врача. Рес-

таврация смотрится естественной, "живой" и полностью передает особенности структур зуба. Реставрация зуба - это не конец лечения, а только начало. Наша работа должна незаметно внедриться в систему жевательного органа, при этом не мешая его функционированию. Использование нанокомпозитов типа Filtek™ Ultimate дает большие возможности для имитации эстетики естественных тканей зуба.

**Кукушкин В.Л., Кукушкина Е.А., Смирницкая М.В.,
Сандакова Д.Ц., Лхасаранова И.Б.**

**НЕУДАЧИ ЭНДОДОНТИЧЕСКОГО ЛЕЧЕНИЯ.
ПОНЯТИЕ О РЕТРИТМЕНТЕ.**

*ФГБОУ ВО "Читинская государственная медицинская
академия", Чита, Россия*

В связи с прогрессом эндодонтии появляются новые для отечественных врачей-стоматологов термины. К таковым относят понятие первичного эндодонтического лечения и его неудачи, а также термин "ретритмент" (перелечивание), обозначающий повторное эндодонтическое вмешательство.

В свою очередь, различают хирургический ретритмент (как правило, включающий зубо-сохраняющую операцию) и консервативный, нехирургический (ортоградное эндодонтическое лечение или ревизия корневых каналов (КК)).

Первичной эндодонтией нужно считать лечение впервые диагностированного пульпита (или периодонтита), когда из данных анамнеза у врача имеется абсолютная уверенность, что ранее эндодонтическое лечение зуба не проводилось. К обязательным доказательствам первичности обращения относятся данные рентгенограммы без признаков ранее проведенного лечения (корневые каналы без признаков инструментальной обработки, перфораций, пломбировочного материала, отломков эндо-инструментария).

Когда возникает потребность в ретритменте? Если врачом обнаружена неудача первичной эндодонтии:

- после ранее леченного пульпита: появление дискомфорта и болевой симптоматики (самопроизвольная боль, боль при накусывании на зуб, при пальпации мягких тканей в области зуба, появление свища);

- если депульпированный зуб бессимптомен: выявление на R?-грамме некачественной obtурации КК, очага деструкции в периапексе, отломка эндо-инструментария в КК; наличие перфорации (фуркационной либо внутриканальной);
- после ранее леченного периодонтита (помимо вышеуказанных симптомов): появление (или увеличение) очага деструкции костной ткани периапекса (или в зоне перфорации).

В такой ситуации пациент должен быть информирован о двух возможных вариантах дальнейшей врачебной тактики: ретритмент зуба, либо его удаление с последующей имплантацией и (или) протезированием.

К наиболее частым неудачам в эндодонтии относится неполное пломбирование КК (по данным разных авторов, от 8 до 60% случаев), что обуславливает важность владения врачом такой необходимой для ретритмента процедуры, как распломбировка КК. Учитывая, что в КК могут быть обнаружены не только гуттаперча и силеры (мягкие материалы), но и металлические (серебряные), анкерные штифты и отломки эндо-инструментария), то подходы к их удалению существенно отличаются.

На сегодняшний день существуют различные методы и средства для распломбировки КК, выбор которых определяется самим врачом, исходя из технической оснащенности кабинета, владения этими методиками.

В настоящее время для obtурации КК используют, чаще всего, гуттаперчевые штифты в сочетании с силерами, поэтому врач должен знать арсенал препаратов для их удаления путем химического растворения теми или иными растворителями, хорошо известными из органической химии.

Для размягчения и растворения канальных наполнителей выпускаются три группы препаратов:

1. на основе формамида - для размягчения резорцин-формалиновой смолы: Endosolv R, Resosolv, фенопласт;
2. на основе тетрахлорэтилена - для размягчения паст на основе эвгенола (цинк-евгеноловой пасты, тиздента, эндометазона и т.п.): Endosolv E, Eugenat Desobturator, сольвадент-жидкость, Евгенат;
3. растворители (сольвенты) для гуттаперчи.

Для ее размягчения применяют хлороформ, ксилен, Гуттасольв (на основе экалиптола) или масло эвкалипта. Самым эффективным нужно признать хлороформ, но в связи с трудностями его хранения и токсичностью, чаще применяют другие растворители.

Необходимо добавить, что неплохим универсальным растворителем (для двух первых групп) является всем известный димексид (ДМСО), в чистом виде или в сочетании с равным количеством полиэтиленгликоля.

Способ применения указанных сольвентов однотипен и включает следующие этапы (для одного посещения): произвести механическую обработку пульпарной камеры и устьев КК; поместить каплю сольвента над устьем КК и приступить к распломбировке сначала с помощью зонда, а затем внутриканального эндодонтического бора (развертки, машинного примера), обмакивая кончик инструмента в сольвент перед каждым введением. Как только почувствуется определенное сопротивление при работе инструментом, следует извлекать его из КК и тщательно очищать от частиц пасты, и так до тех пор, пока КК не будет полностью пройден до верхушки.

Метод, рекомендованный для двух посещений: в первое посещение произвести механическую обработку пульпарной камеры и, по возможности, устьев КК. Поместить в полость смоченный сольвентом ватный шарик. Слегка нажать. Запломбировать временным цементом. Полость вскрывается либо на следующий день, либо через несколько дней для повторения процедуры распломбировки.

Как быть, если в КК обнаружен эпоксидный силер (типа АН+)? Специальных сольвентов для эпоксидных смол в клинике нет (хотя растворитель известен - это ацетон). Но его применение исключено, поэтому начинают растворение гуттаперчи соответствующим сольвентом.

Серьезные трудности при распломбировке КК вызывают резорцин-формалиновые пасты, особенно готовящиеся из официального резорцина и формалина *ex tempore*. В этой ситуации не обойтись без ультразвука. При распломбировке КК, содержащих металлические отломки, штифты или носители гуттаперчи, применяют метод ультразвукового расшатывания штифта с последующим его захватом щипцами типа Steiglitz с узкими щечками, экстрактора Masseran, или специальными устройствами типа Ruddle IRS. Дороговизна этих систем и необходимость сочетанного применения операционного микроскопа ограничивают их массовое использование в клинике.

Таким образом, арсенал техник и медикаментов для распломбировки КК достаточно разнообразен и постоянно обновляется, что диктует необходимость для врача умения ориентироваться в этом разнообразии, умея подобрать средства и медикаменты для конкретной клинической ситуации.

Литература:

1. Бер Р. Эндодонтология / Р.Бер, М.Бауман, С.Ким.. - М.: МЕДпресс - информ, 2010. - 368 с.: ил.
2. Каталог лекарств и препаратов фирмы "Septodont" [Электронный ресурс] / - М.: Янус, 1996. - Режим доступа: <http://www.septodont.ru/catalog> (дата обращения: 21 янв. 2017).
3. Коэн С. Эндодонтия (8 издание, перераб. и доп.) / С.Коэн, Р.Бернс. - М.: Издательский Дом "СТВООК", 2007. - 1021 с.
4. Полтавский В.П. Интраканальная медикация: современные методы / В.П. Полтавский. - М.: ООО "Медицинское информационное агентство", 2007. - 88 с.

**Кукушкин В.Л., Михайлова Л.А., Кукушкина Е.А.,
Смирницкая М.В.**

СТОМАТОЛОГИЧЕСКАЯ ЗАБОЛЕВАЕМОСТЬ В РАЗНЫХ ГИДРОХИМИЧЕСКИХ ЗОНАХ Г.ЧИТЫ

*ФГБОУ ВО "Читинская государственная медицинская
академия", Чита, Россия*

Среди этиологических факторов, влияющих на возникновение кариеса, некариозной патологии зубов и болезней пародонта, значимую роль играют климато-географические условия, в частности, питьевая вода и ее минеральный состав. Общеизвестно, что недостаток фтора в питьевой воде может приводить к повышенной заболеваемости кариесом, а избыточная концентрация - к флюорозу зубов [2, 3].

Поражаемость зубов кариесом зависит также от наличия микроэлементов, находящихся в питьевой воде, в одном случае действующих как синергисты, в другом - как антагонисты фтора (медь, цинк, ванадий, марганец, стронций, титан, хром, молибден, кобальт, никель, алюминий).

На распространенность кариеса зубов могут влиять и другие характеристики воды: жесткость (содержание кальция, магния), общая минерализация. Считается, что высокая жесткость питьевой воды, обусловленная повышенным содержанием солей кальция и магния, даже при низкой концентрации фтора в ней является фактором, снижающим заболеваемость населения кариесом зубов [3, 4].

Ряд исследований, посвященных эпидемиологии болезней пародонта, позволяет сделать вывод, что повышенная минерализация воды может стать достаточно весомым фактором риска возникновения заболеваний пародонта вследствие более быстрой минерализации зубного налета и дальнейшего образования зубного камня [4].

Взаимосвязь микроэлементов внешней среды и стоматологической заболеваемости населения исследуется давно и достаточно интенсивно [2, 3]. Особенно это актуально при изучении распространенности и интенсивности таких основных стоматологических заболеваний, как кариес и флюороз.

Считается доказанным факт влияния концентрации питьевого фтора на активность флюороза, однако низкие концентрации ведут к возрастанию кариеса. Поэтому оптимальной считается концентрация около 1 мг/л, позволяющая защищать от кариеса и минимизировать заболеваемость флюорозом.

Также в ряде исследований показана взаимосвязь общей жесткости питьевой воды и состояния пародонта лиц, ее потребляющих, объясняемая авторами более быстрым и интенсивным образованием зубных отложений [5, 6].

В связи с вышеизложенным, нами предпринята попытка сопоставления известных (но разобщенных) данных по гидрогеохимии районов г.Читы и эпидемиологических стоматологических исследований.

Материалы и методы. Проведен корреляционный анализ данных исследований сотрудников ЗабГУ, касающихся особенностей состава питьевой воды в районах г.Читы, и данных исследований стоматологической заболеваемости жителей города, проведенных в 2009-12 гг. [1, 3].

Все имеющиеся данные обработаны с использованием пакета программ статистического анализа Statistica 6.0 (StatSoft, USA). Взаимосвязь между показателями устанавливали с помощью коэффициента ранговой корреляции r по Спирмену. Связь считалась полной при $r=1$, сильной при $r=0,7-1$, средней - от 0,3 до 0,7; слабой - до 0,3; отсутствует при $r=0$; при знаке (+) связь прямая, при знаке (-) обратная. Критический уровень значимости различий принимался при $p < 0,05$.

Результаты и их обсуждение. Согласно данным Васютнич Л.А. [1, 2], подземные воды Центрального водозабора характеризуются сульфатно-гидрокарбонатным магниевно-натриево-кальциевым составом, невысокой минерализацией (0,26-0,32 г/дм³), стабильно низкими кон-

центрациями хлоридов (17,2-35,1 мг/дм³), сульфатов (53,5-76,7 мг/дм³), небольшой жесткостью (3,2- 4 мг-экв/дм³).

На площади Ингодинского водозабора на участке, где идет активное питание эксплуатируемого водоносного горизонта поверхностными водами, подземные воды в водозаборных скважинах имеют гидрокарбонатный кальциевый состав с низкой минерализацией (сух. остаток 0,14-0,32 г/дм³), жесткостью от 1,8 до 4,4 мг-экв/дм³, стабильно низким содержанием фтора 0,2-0,4 мг/дм³ и повышенным содержанием железа - 0,6-1,2 мг/дм³ (вода в реке в летний период имеет сухой остаток до 0,1 г/дм³, жесткость до 1,0 мг-экв/дм³, содержит марганец в количестве 0,02 мг/дм³, фтор - менее 0,1 мг/дм³, железо - 0,3 мг/дм³).

На большей части площади города содержание фтора в подземных водах ниже нормы, в 78% опробованных скважин он находится в пределах 0,1-1,0 мг/л, сюда относятся водозаборы "Энергетик", "Железнодорожный" (ЗабИЖТ), "Школа №17", большинство скважин Центрального и южная часть Ингодинского водозаборов, скважины пос. Наклонный, Сибирский, Восточный, Рудник Кадала, Аэропорт, Кадала, Каштак, Биофабрика, Антипиха, Песчанка.

Фтор в пределах нормы (1,1-1,5 мг/л) наблюдается в 12% опробованных скважин - это, в основном, Угданский и Прибрежный водозаборы.

Превышение Предельно Допустимой Концентрации (ПДК) по содержанию фтора отмечается в Черновском районе (золоотвал ТЭЦ-1, до 3,2 ПДК), восточной части Центрального водозабора (до 2,1 ПДК), нефтебазы (1,3 ПДК) и юго-восточнее оз. Угдан в районе ул. Трактовой (1,9 ПДК) [1].

Представленные данные и сведения о стоматологической заболеваемости населения г. Читы [6] сведены в таблицу 1.

При проведении корреляционного анализа подтверждена сильная прямая связь концентрации фтора и заболеваемости флюорозом ($r=0,95$; $p < 0,05$).

Отмечена сильная обратная связь между фтором и интенсивностью кариеса у 12-летних ($r=-0,78$; $p < 0,05$), 15-летних ($r=-0,74$; $p < 0,05$); у взрослых эта связь еще более снижалась ($r=-0,71$; $p < 0,05$).

Табл. 1.

**Корреляция стоматологической заболеваемости
с гидрохимическими параметрами районов г. Читы**

Районы/ показатели	Центральный	Ингодинский	Железно- дорожный	Черновский
Фтор воды, мг/дм ³	0,1-1,0 (0,3)	0,1-1,0 (0,3)	0,5-1,0 (0,7)	1,0-3,2
Жесткость воды, мг-эquiv/дм ³	3,2 - 4	1,8 - 4,4	2,7 - 3	До 10
КПУ + кп, 6 лет	0,06 + 3,4	0,10 + 3,06	0,22 + 3,86	0,06 + 3,42
КПУ постоянных, 12 лет	1,78	1,50	1,38	1,33
КПУ постоянных, 15 лет	2,96	2,98	2,24	2,69
КПУ постоянных, 35-44 года	10,78	11,38	9,53	10,41
Флюороз зубов	28%	34%	40%	44%
Гингивит 12-летних	26%	34%	29%	33%

Выявлена обратная сильная связь между жесткостью воды и интенсивностью кариеса во всех возрастных группах ($r=-0,73$; $p < 0,05$), кроме 6-летних. Взаимосвязи между жесткостью воды и частотой патологии пародонта не выявлено ($r=0,09$; $p < 0,05$).

Выводы:

1. Содержание фтора в питьевой воде прямо коррелирует с распространенностью и тяжестью флюороза;
2. Обращает на себя отсутствие влияния жесткости воды на интенсивность поражения кариесом у 6-летних детей;
3. Не обнаружена взаимосвязь между жесткостью воды и патологией пародонта.

Литература

1. Васютин Л.А. Оценка качества питьевых вод Читинского месторождения подземных вод // Гидрогеология, инженерная геология, геология и геоэкология Забайкалья и сопредельных территорий: материалы научно-практ. конф. 24-25 сент. 2008 г. - Чита: ЧитГУ, 2008. - С.140-145.

2. Васютин Л.А. Особенности современного техногенного воздействия на качество подземных вод Читинской агломерации // Вестник Забайкальского государственного университета. - 2013. - №1. - С.19-26.
3. Вишняков Н. И. Изучение заболеваемости кариесом зубов по данным обращаемости населения за стоматологической помощью / Н. И. Вишняков, Е. О. Данилов, Н. В. Прозорова // Вестн. С.- Петерб. ун-та. Сер. 11. - 2007. -Вып. 4. - С. 133-142.
4. Дорохина А.И. Социально- гигиеническое исследование стоматологического статуса населения мегаполиса (на примере Москвы): автореф. дисс... канд. мед. наук. - М., 2008. - 24 с.
5. Каменских М.В. Распространенность основных стоматологических заболеваний у работников локомотивных бригад и организация мероприятий по их профилактике: автореф. дисс ... канд. мед. наук. - Пермь, 2011. - 24 с.
6. Сивак Е.Ю., Вишневская Н.Л. Минеральный состав питьевой воды и стоматологическая заболеваемость у школьников г. Перми // Современные проблемы науки и образования. - 2014. - №6. URL: <http://www.science-education.ru/article/view?id=16985> (дата обращения: 05.12.2016).
7. Стоматологическая заболеваемость населения России. Состояние твердых тканей зубов. Распространенность зубочелюстных аномалий. Потребность в протезировании. / Под ред. проф. Кузьминой Э.М. - М.:МГМСУ, 2009. - 236 с.
8. The World Oral Health Report 2003: Continuous improvement of oral health in the 21st century. The approach of the WHO Global Oral Health Programme // Community Dent. Oral. Epidemiol. - 2003. - Vol. 31, suppl. 1. - P. 3-24.

**Кукушкин В.Л., Никулина В.Ю., Кукушкина Е.А.
О СПОСОБАХ ВОССТАНОВЛЕНИЯ ДЕПУЛЬПИРОВАННЫХ
ЗУБОВ С ПРИМЕНЕНИЕМ АРМИРУЮЩЕЙ ЛЕНТЫ
И НАНОКОМПОЗИТА**

ФГБОУ ВО "Читинская государственная медицинская академия", Чита, Россия

Проблема восстановления зубов после эндодонтического лечения состоит не только в убыли определенного количества твердых тканей, но и в тех необратимых биохимических и биомеханических изменениях, которые наступают в зубе после депульпирования: снижение влажности дентина и изменение структуры коллагеновых волокон, уменьшающих прочность зуба.

К факторам, влияющим на успех постэндодонтической реставрации, относятся: объем оставшихся твердых тканей, особенно в придесневой части коронки, планируемая нагрузка на зуб, тип окклюзии, положение зуба в дуге, срок, прошедший со времени депульпации.

По данным Мангани Ф. и соавторов, 71% случаев переломов зубов связан не с травмой, а с предшествующим эндодонтическим лечением (так называемая "накопленная усталость") [3]. При этом важнейшими факторами, которые необходимо учитывать при оценке риска переломов, следует считать следующие: с-фактор (от англ. "cavity" - полость, т.е. отношение площади связанных стенок к площади свободной поверхности композита); объем полости, анатомия зуба.

С точки зрения анатомии, самые большие риски имеют верхние премоляры, особенно первый. Это связано с положением зуба в зубной дуге, и наличием двух хорошо выраженных противостоящих бугров.

В прошлом применение штифтов было стандартной и едва ли не обязательной процедурой при восстановлении зубов после эндодонтического лечения. Пожалуй, самым распространенным заблуждением в этом отношении являлось устоявшееся мнение о том, что штифт способствует укреплению хрупкого и обезвоженного депульпированного зуба, а фраза, с которой врач-стоматолог обращается к своему пациенту: "я поставлю штифт, чтобы укрепить зуб", стала расхожей.

К сожалению, многочисленные клинические исследования доказывают, что укрепления оставшихся твердых тканей не происходит; наоборот, штифт часто способствует перелому корня, причем наибольшие риски создают металлические штифты [1, 2].

Для улучшения фиксации, повышения эстетических качеств и прочности реставрации мы применили арматуру из полимерной волоконной ленты.

Полиэтилен - полимер этилена (этена). Полиэтиленовые волокна предварительно обработаны радиочастотной оксидационной холодной плазмой. Необходимо отметить, что модуль эластичности полимерного волокна (в отвержденном состоянии) составляет 21-23 ГПа, т.е. этот показатель близок к модулю эластичности зубного дентина (18-22 ГПа). Вероятность возникновения зон напряжения внутри зуба при применении предлагаемого материала сводится, таким образом, к нулю.

Для применения в стоматологии волокно выпускается промышленностью в виде готовых лент: Ribbond (Ribbond Inc.), Connect (Kerr), DVA (Dental Ventures of America).

Лента состоит из сплетенных полимерных волокон, пропитываемых фотоадгезивом. Ее ширина варьирует от 1 до 4 мм (у отдельных производителей - до 9 мм), толщина до 0,5 мм, длина зависит от конкретной задачи. После пропитывания адгезивом и фотополимеризации лента становится жесткой. Основная сфера применения описываемых лент в настоящее время - пародонтология, а именно, шинирование подвижных зубов при пародонтите путем соединения их между собой и (или) с неподвижными зубами [4].

Мы проводили препарирование кариозной полости в премолярах и молярах с формированием отвесных стенок, служащих площадками для прикрепления краев ленты. Далее проводили измерение необходимой длины ленты с помощью зубной нити (флосса). Отрезанную по образцу полимерную ленту укладывали в кариозную полость по периметру и адаптировали таким образом, чтобы получилось кольцо, на основе полученной арматуры проводили реставрацию коронки.

Во фронтальной группе зубов с оральной (небной) стороны на поверхности дефекта, на дне полости зуба формировали паз в пределах дентина, укладывали ленту по периметру в паз и адаптировали для исключения складок. При этом по высоте армирующая лента не доходит до режущего края на 1 мм и по ширине - меньше аппроксимальной поверхности также на 1 мм.

Фиксацию краев ленты проводили последовательно путем пропитывания фотоадгезивом, нанесения текучего композита, и засвечивания. Таким образом, получали арматуру, условно состоящую из двух частей. Первая (фиксированная) часть была прикреплена к сохранив-

шимся стенкам зуба, вторая - свободная часть - создавала каркас (арматуру) для будущей реставрации (Рис.1.).

На основе полученной арматуры проводили дальнейшее восстановление коронки зуба фотокомпозиционным материалом по общепринятой стандартной методике (Рис.2.).

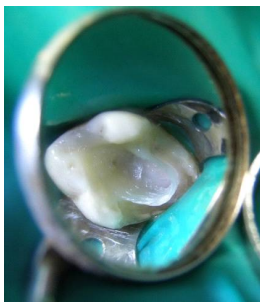

Рис.1.



Рис.2.

Всего в процессе разработки способа нами было проведено 55 реставраций депульпированных зубов с разрушением коронки более 1/2 ее объема.

Отдаленные результаты в течение года показали отсутствие выпавших пломб, не отмечено также их полного или частичного разрушения, изменения цвета, что свидетельствуют о хорошей фиксации и высокой косметичности полученных реставраций.

Литература:

1. Казеко Л. А., Борисеева О. А., Барановская М. С. Волоконные системы в терапевтической стоматологии: Учебно-методическое пособие. - Минск: БГМУ, 2010. - 17 с.
2. Макеева И.М. Восстановление зубов светоотверждаемыми композитными материалами: практическое руководство для врачей стоматологов-терапевтов. М.: МЕДпресс-информ, 2011. - С. 58-77.
3. Мангани Ф. Руководство по адгезивной стоматологии. Ключевые аспекты успешной реставрации зубов / Ф. Мангани, А. Путиньяно, А. Черутти. - М.:Издательство Квинтэссенция, 2012 г. - 417 с.
4. Фурсик Д.И., Антипова О.А., Фурсик А.И. Клинический спектр применения полимерных нитей Construct/Connect. Актуальные вопросы экспериментальной, клинической и профилактической стоматологии: сборник научных трудов Волгоградского ГМУ. Волгоград: ООО "Бланк", 2009. - 432 с.

**Лхасаранова И.Б., Пинелис Ю.И., Даши-Дондокова А.О.
ВОЗМОЖНОСТИ ДИАГНОСТИКИ И ТЕРАПЕВТИЧЕСКОГО
ЛЕЧЕНИЯ ЗАБОЛЕВАНИЙ ПАРОДОНТА В КЛИНИКЕ ЧГМА
ФГБОУ ВО "Читинская государственная медицинская
академия", Чита, Россия**

На сегодняшний день актуальным вопросом остается усовершенствование организации и оказания помощи больным с заболеваниями тканей пародонта. Заболевания пародонта - одна из наиболее распространенных и сложных патологий челюстно-лицевой области. По данным Всемирной организации здравоохранения (ВОЗ), функциональные расстройства зубочелюстной системы, обусловленные потерей зубов от заболеваний пародонта, развиваются в 5 раз чаще, чем при осложнениях кариеса. Продолжается тенденция к увеличению распространенности заболеваний, а также к их более тяжелому течению, что требует комплексного подхода в диагностике и лечении.

Диагностика заболеваний пародонта является неотъемлемой частью успешного лечения. Всем известно, что диагностика заболеваний пародонта начинается с основных методов обследования (опрос и осмотр), а дополнительные методы обследования лишь подтверждают или опровергают наш предварительный диагноз. К дополнительным методам обследования относятся клинические, функциональные, лабораторные, рентгенологические и др.

Система "Florida Probe" представляет собой технологию, основанную на использовании последних компьютерных достижений в стоматологии. Программно-аппаратный комплекс "Florida Probe" даёт возможность врачу-пародонтологу абсолютно безболезненно, быстро и очень точно проводить обследование тканей пародонта (десен), и автоматически заносить результаты в компьютерную базу данных. С помощью данной технологии можно получить исчерпывающую информацию о состоянии дёсен пациента - наличии пародонтальных карманов и их глубине, подвижности зубов, степени воспаления десны, наличии или отсутствии кровоточивости дёсен, гноетечения, зубного налета и камня. За счёт высочайшей точности измерений глубины патологических карманов (до 0,2 мм), объективности и безболезненности исследования "Florida Probe" выводит качество диагностики на совершенно иной, недоступный ранее уровень. Кроме того, использование этой тех-

нологии экономит время и делает процедуру более комфортной для пациента.

Ещё одним преимуществом "Florida Probe" является то, что она позволяет проводить диагностику заболеваний пародонта на самой ранней стадии, даже когда симптомы заболевания ещё практически отсутствуют, а затем вести динамическое наблюдение за состоянием пародонта благодаря автоматической регистрации результатов исследования и возможности сравнивать эти результаты. Таким образом, специалист получает возможность не только ранней диагностики пародонтита, а, следовательно, и максимально щадящего, нетравматичного и самого эффективного лечения, но и наглядную и объективную возможность контроля качества проводимого лечения.

Система "Florida Probe" представляет из себя зонд для измерения глубины пародонтальных карманов и оценки состояния пародонта, соединённый с компьютером. Врач-пародонтолог вводит зонд в зубодесневой карман, результаты автоматически передаются в базу данных и на монитор, компьютер их анализирует и выдаёт голосовое сообщение о глубине кармана, наличии крово- или гноетечения, подвижности зуба. Т.е. пациент имеет возможность совместно с доктором тут же наглядно увидеть и услышать результаты обследования, оценить их и обсудить план лечения. Ни один другой метод пародонтального исследования на сегодняшний день не имеет столь высокой степени информативности, точности и, самое главное, объективности.

Следующим шагом является составление плана лечения и его реализация.

Первый этап лечения любого заболевания пародонта - это проведение профессиональной гигиены. Профессиональную гигиену полости рта проводят различными методами: механический, ультразвуковой, пескоструйный (Air Floy). Наиболее современный метод проведения профессиональной гигиены и лечения заболеваний пародонта является применение аппарата "Вектор".

Особенности лечения заболеваний Вектором

Аппарат воздействует с помощью ультразвука на пораженные ткани, вместе с использованием специальной высокодисперсной суспензии. Немаловажным является то, что ультразвуковая энергия ориентирована в одной, линейной плоскости. Это позволяет избежать повреждений чувствительных околозубных тканей. Звуковые волны направ-

лены параллельно плоскости корня зуба, что делает процедуру более безопасной и атравматичной. Цемент, находящийся в корнях, не разрушается, исключается также перегрев зуба. Специально для системы Vector компанией Durr Dental был разработан полировочный раствор Polische Fluid. Это высокодисперсная суспензия гидроапатита кальция. Раствор подается под давлением в открытые пародонтальные карманы, где в ультразвуковой среде происходит удаление нежелательных отложений. Благодаря тому, что полностью исключено механическое воздействие на зуб, удаление зубного камня происходит в максимально щадящем режиме. Также, с помощью гидродинамического воздействия, частичками суспензии проводится разрушение биопленки состоящей из болезнетворных микроорганизмов. Помимо бактерий, вымываются и продукты их жизнедеятельности (эндотоксины), что позволяет достичь более качественной очистки. Пародонтальные карманы, обрабатываемые с помощью Polische Fluid, не травмируются, что обуславливает более быстрое восстановление тканей пародонта после лечения.

Показания к применению аппарата VECTOR: хронический генерализованный пародонтит легкой, средней и тяжелой степени тяжести в период обострения, стадия ремиссии; гипертрофический, катаральный, язвенно - некротический гингивит; гингивит беременных; заболевания пародонта, ассоциированные с системными заболеваниями (сердечно-сосудистая патология, заболевания эндокринной системы, онкологические заболевания и пр.); переимплантиты; профилактическая профессиональная гигиена у пациентов с наличием имплантатов.

Противопоказания к применению аппарата VECTOR: пародонтоз (относительное противопоказание); наличие кардиостимуляторов старого поколения; наличие аллергической реакции на компоненты Polische Fluid.

Применение аппарата "OzoneDTA" основано на сочетании действий озона и контактной дарсонвализации. Благодаря дарсонвализации происходит расширение сосудов артериального и венозного звена, ускоряется микроциркуляция, увеличивается доставка питательных веществ, а также активация обменных процессов в тканях. К основным свойствам озона, который образуется в аппарате и подается через конический зонд, необходимо отнести следующие: бактерицидное и противовирусное (благодаря высокой окислительной способности озон разрушает оболочку клетки микроорганизмов, действуя на ДНК и РНК

вирусов и бактерий). Благодаря сочетанию действий дарсонвализации и озона "OzoneDTA" достигается ряд преимуществ: высокий дезинфицирующий эффект, ускорение регенерации тканей, что позволяет избежать использования антибиотиков в комплексной терапии, воздействуя только на область, подлежащую вмешательству.

Показания к применению аппарата "OzoneDTA": лечение десневых карманов; применение в области хирургии десны; лечение язвенно-некротического гингивита; лечение перикоронита; дезинфекция полостей (после экстракции зубов и другие дефекты тканей); дезинфекция корневых каналов; лечение орального кандидоза; лечение герпеса; предоперационная дезинфекция полости рта; послеоперационная дезинфекция полости рта и ран; лечение воспалительных ран и стоматитов, лечение альвеолита.

Противопоказаниями к проведению лечения с использованием аппарата "OzoneDTA" являются: наличие у пациента кардиостимулятора; эпилепсия; психические заболевания с выраженной агрессивностью; возраст до 1 года; индивидуальная непереносимость пациентом электрического тока; бронхиальная астма; беременность.

Воспалительные заболевания пародонта нередко являются причиной потери зубов, в том числе у лиц молодого возраста, приводящей к стойким морфофункциональным изменениям в жевательном аппарате, неблагоприятно влияющим на деятельность органов пищеварительной системы, нарушающей эстетику лица, жевания и речь. Поэтому и требуется правильный подход к диагностике и лечению заболеваний пародонта.

Лхасаранова И.Б., Смирницкая М.В., Бровилова М.А.
МИКРОФЛОРА ПОЛОСТИ РТА ПРИ НЕКОТОРЫХ
СТОМАТОЛОГИЧЕСКИХ ЗАБОЛЕВАНИЯХ

ФБГОУ ВО Читинская государственная медицинская академия, Чита, Россия

В процессе эволюции между макроорганизмом и нормальной микрофлорой сформировались симбиотические взаимоотношения. Симбиоз, как известно, представляет собой сожительство организмов разных видов, приносящее им взаимную пользу. Микрофлора полости рта в этом плане не является исключением. Поэтому любое нарушение

этого симбиоза под воздействием внешних и внутренних факторов приводит к определенной патологии в полости рта.

Микрофлора при кариесе. Главное условие развития кариеса - формирование зубной бляшки, благодаря чему обуславливается местное деминерализующее действие микробной флоры, населяющей её (продукция молочной кислоты в результате гликолиза). Развитию кариеса способствует поступление в полость рта углеводов, которые являются пищевыми субстратами для микроорганизмов и исходным веществом для синтеза органических кислот.

В составе зубной бляшки обнаруживаются кариесогенные микроорганизмы, из которых наиболее важными являются *Streptococcus mutans*, *Lactobacillus acidophilus*, *Actinomyces viscosus*. К кариесогенным относят, в первую очередь, микроорганизмы, способные вызвать кариес в чистой культуре или в ассоциации с другими микробами у гнотобиотных животных. Наибольшее значение в развитии кариеса имеют оральные стрептококки (*S. mutans*, *S. sangius*), лактобактерии и некоторые актиномицеты. Ведущая роль отводится виду *S. mutans*, состоящему из 8 сероваров. Он является наиболее кислотообразующим представителем среди стрептококков полости рта и может существовать при низких значениях рН. Одним из важнейших биологических свойств *S. mutans* является способность этих бактерий прикрепляться к гладким поверхностям зуба. Адгезия к зубам обеспечивает формирование бляшек этими микробами. Стрептококки ферментируют многие углеводы с образованием молочной кислоты. При этом рН в бляшках снижается до критического уровня (рН 5 и ниже).

Наряду с кислотообразованием патогенетическое значение имеет способность оральных стрептококков образовывать внеклеточные полисахариды - растворимый и нерастворимый гликан (декстран) и леван (фруктан). Растворимый гликан и леван легко расщепляются как *S. mutans*, так и другими микроорганизмами, а нерастворимый гликан активно участвует в процессе адгезии оральных микроорганизмов. Образование гликана вызывает межклеточную агрегацию *S. mutans* и других бактерий, присутствующих в бляшке (*Nocardia*, *Neisseria*, *A. viscosus*, *C. albicans*). Гликаны стабилизируют бляшку. Липкий гликановый матрикс зубной бляшки препятствует диффузии большого количества молочной кислоты, образуемой микробами, что продлевает её пребывание на поверхности зубов и ведёт к деминерализации эма-

ли, вызывая кариес зубов. Кроме того, внеклеточные полисахариды, заполняя весь объем бляшки или очага поражения, затрудняют процесс реминерализации, препятствуя поступлению в эмаль ионов кальция и фосфатов.

Существует определенная последовательность проникновения различных видов микроорганизмов в ткани кариозного зуба. Микробы начинают проникать в эмаль пораженного зуба после разрушения структуры всех ее слоев. При начальных поражениях дентина обнаруживаются микроорганизмы, которые по биохимической активности могут быть разделены на две группы: кислотообразующую и протеолитическую.

К кислотообразующей относятся стрептококки, молочнокислые бактерии и актиномицеты. Все они участвуют в деминерализации твердых тканей зуба, поскольку образуют большое количество органических кислот.

По мере развития кариозного процесса микрофлора пораженного зуба становится все более обильной и разнообразной. В кариозной полости присутствуют все представители резидентной микрофлоры полости рта, главным образом облигатные анаэробы.

При кариесе меняется состав всей микрофлоры полости рта: увеличивается количество анаэробных микроорганизмов, энтерококков и особенно молочнокислых бактерий.

Микрофлора при пульпитах. Воспаление пульпы (пульпит) в подавляющем большинстве случаев возникает как осложнение кариеса. Оно развивается в результате сочетанного воздействия микробов, продуктов их жизнедеятельности и распада органического вещества дентина. Пути проникновения микроорганизмов в пульпу бывают через кариозную полость по дентинным канальцам, через пародонтальный карман и ретроградно.

Острый пульпит вначале имеет очаговый характер и протекает по типу серозного воспаления. Чаще всего его вызывают зеленящие и негемолитические стрептококки группы D и стрептококки, не имеющие группового С-антигена, а также молочнокислые бактерии. Позднее в большинстве случаев образуются абсцессы, и происходит быстрое гнойное расплавление коронковой части пульпы. В этот период обнаруживаются преимущественно стафилококки, обладающие факторами вирулентности, р-гемолитические стрептококки групп F и G.

Быстрая гибель пульпы обусловлена сенсбилизацией микроорганизмами и продуктами их жизнедеятельности. Пониженная фагоцитарная активность, отек, и другие факторы в очаге гиперергического воспаления ведут к быстрому распространению патологического процесса и гибели пульпы в течение нескольких дней. Острый пульпит может перейти в хронический, а при распаде ткани - в гангренозный. В некротизированной пульпе в большом, количестве обнаруживаются анаэробные микроорганизмы с выраженными протеолитическими свойствами. К ним относятся пептострептококки, бактероиды, спирохеты, актиномицеты, вибрионы. Наряду с облигатными анаэробами встречаются факультативные анаэробы и микроаэрофилы - стрептококки группы D, р-гемолитические стрептококки группы F и G, патогенные стафилококки. Могут присоединяться и гнилостные бактерии - представители непостоянной микрофлоры полости рта - бактерии из рода *Proteus*, хлостридии, бациллы.

Микрофлора при периодонтитах. Периодонт - сложное анатомическое образование, располагающееся между корнем зуба и стенкой его лунки. В зависимости от пути распространения инфекции различают апикальные (со стороны корневого канала) и маргинальные (из десневого кармана) периодонтиты. Острый серозный периодонтит обусловлен действием токсических продуктов, поступающих из очага воспаления в пульпу или десне. Гнойное воспаление возникает в результате проникновения в периодонт микроорганизмов.

Характерной особенностью гнойного периодонтита является резкое преобладание стрептококковой флоры над стафилококковой. В начальных стадиях воспаления обычно обнаруживаются зеленящие и негемолитические стрептококки, лишенные группового С-антигена. Если инфекция проникает через отверстие корневого канала, то состав микрофлоры определяется флорой гнойного или гангренозного пульпита. При переходе острого периодонтита в хронический главную роль играют анаэробные стрептококки (пептострептококки) и представители других групп этих микроорганизмов. Характерным для периодонтита является обнаружение не отдельных видов микробов, а их ассоциаций. Обычно стрептококки выделяются вместе с вейлонеллами, лактобациллами, коринебактериями, дрожжеподобными грибами. В апикальных гранулемах обнаруживаются актиномицеты, бактероиды, фузобактерии, вибрионы, спирохеты.

Микрофлора при одонтогенном гнойном воспалении (периостите, остеомиелите, абсцессах мягких тканей, флегмонах). Возбудителем острой одонтогенной инфекции в подавляющем большинстве случаев является золотистый, или эпидермальный, стафилококк. Стафилококки могут обнаруживаться в воспалительных очагах в чистой культуре либо в сочетании с другой кокковой флорой, например, с р-гемолитическим стрептококком. Течение флегмон может осложниться проникновением в ткани клостридий - возбудителей анаэробной газовой инфекции. Это в значительной степени отягощает течение заболевания и ухудшает прогноз. Могут встречаться остеомиелиты челюстных костей специфического происхождения, вызванные актиномицетами, бледной трепонемой или микобактериями туберкулеза. Сифилитический остеомиелит представляет собой гуммозное поражение, характерное для третичного периода сифилиса. Туберкулезные поражения полости рта, как правило, вторичны. Они могут наблюдаться при диссеминации возбудителя гематогенным путем. Следует отметить, что при одонтогенных гнойных воспалительных процессах может произойти генерализация инфекционного процесса (развитие септицемии, септикопиемии).

Микрофлора при заболеваниях тканей пародонта. Пародонт представляет собой комплекс тканей, имеющих генетическую и функциональную общность: периодонт, кость альвеолы с надкостницей, десна и ткани зуба. Ткани пародонта постоянно подвергаются бактериальным, температурным и механическим воздействиям. Целостность пародонта является надежной защитой организма от действия неблагоприятных факторов. При нарушении внутренней среды, обусловленном местными (микробы, токсины, ферменты, травма, перегрузка и т. д.) или общими факторами (гиповитаминозы, заболевания, нарушения обмена веществ, нейротрофические расстройства), развиваются структурно-функциональные изменения тканей пародонта, что приводит к снижению барьерных функций и развитию заболеваний.

Среди бактерий, постоянно выделяемых из зубодесневых карманов и имеющих факторы патогенности, обычны грамотрицательные палочки *Porphyromonas*, *Prevotella*, *Fusobacterium*, *Actinobacillus* и другие. Показано, что *Porphyromonas gingivalis*, *Fusobacterium nucleatum*, выделяемые из зубодесневых карманов, увеличивают деструкцию альвеолярных костей. В здоровой десневой щели эти микроорганизмы не определяются или находятся в очень малых количествах. Однако при

отсутствии или плохой гигиене полости рта происходит накопление бляшек вокруг края десны (поддесневые бляшки), что приводит к воспалению (гингивиту) и к увеличению количества жидкости на дне десневой щели. Вот эта жидкость и обеспечивает питательными веществами бактерии, что способствует росту облигатных анаэробов, неспорообразующих грамотрицательных бактерий, особенно при увеличении размеров десневой щели и формировании зубодесневых карманов. Микробная флора десневого кармана весьма разнообразна и также зависит от формы проявления заболевания: преимущественно атрофической, воспалительно-дистрофической, с выраженным гноетечением и без него. Вначале преобладает факультативно-анаэробная и анаэробная кокковая флора - стрептококки, энтерококки, нейссерии. Позднее эту флору вытесняют более строгие анаэробы: пептострептококки, вейллонеллы, бактероиды, актиномицеты. Преобладающими видами являются: *Porphyromonas gingivalis*, *Prevotella intermedia*, *Actinobacillus actinomycetem-comitans*, *Treponema denticola*, *Bacteroides forsythus*. Хронический пародонтит, есть итог микробной активации смеси микроорганизмов, особенно облигатно-анаэробных грамотрицательных бактерий. Предрасполагающими условиями являются гормональные сдвиги и депрессия иммунной системы. Постоянное нахождение микроорганизмов в десневых карманах может формировать состояние сенсибилизации и влиять на иммунологическую реактивность организма.

Микрофлора при стоматитах. Стоматиты - воспалительные заболевания слизистой оболочки полости рта - возникают под влиянием химических, термических и других агентов. В зависимости от локализации воспалительного процесса поражения слизистой оболочки полости рта получили различные названия: стоматит (слизистая щёк), глосит (слизистая языка), гингивит (слизистая оболочка десны), хейлит (поражение губ). Чаще встречаются гингивиты и стомато-гингивиты, или, как их обычно называют, стоматиты. Большая часть стоматитов не имеет специфического возбудителя, при этом происходит эндогенное инфицирование микроорганизмами полости рта и кишечника. Известны и специфические стоматиты, когда возбудителями являются определенные микроорганизмы.

По клиническому течению различают стоматиты острые и хронические, поверхностные и глубокие. Поверхностные стоматиты протекают по типу катарального воспаления. Преобладают аэробные микро-

организмы - ста-филококки, нейссерии, гемофильные бактерии, дифтерероиды. Глубокие стоматиты характеризуются наличием язвенно-некротических процессов. Чаще обнаруживаются анаэробные микроорганизмы, преимущественно фузобактерии и спирохеты. Наряду с этими микробами встречаются и вейлонеллы, пептострептококки, бактерии, вибрионы, актиномицеты.

Подытожив все выше перечисленное можно с уверенностью говорить о том, что при лечении стоматологической патологии нужно учитывать состав микрофлоры полости рта.

Мищенко М.Н., Никулина В.Ю., Гадушкина С.А.
ОБЗОР СОСТАВА НЕКОТОРЫХ ЗУБНЫХ ПАСТ
ФГБОУ ВО "Читинская государственная медицинская академия", Чита, Россия

В настоящее время отмечается период активной индустриализации. ГМО, синтетические компоненты, консерванты, парабены, отдушки, красители становятся "стандартом" производства средств личной гигиены. Мы привыкли покупать средства гигиены в магазинах, не обращая внимания на составы и не задумываясь о последствиях.

Зубная паста служит в роли профилактического средства и для лечения заболеваний. По классификации пасты делятся на три основные группы: гигиенические, лечебно-профилактические и специализированные. Основными ингредиентами в составе паст являются: абразивные, влагоудерживающие вещества, гелеобразующие агенты, антибактериальные ингредиенты. Известно, что скорость всасывания в кровь находящихся в полости рта веществ составляет 30 секунд. Таким образом, каждый раз во время гигиенического ухода за полостью рта небольшое количество зубной пасты через слизистую оболочку полости рта всасывается в кровь и разносится по всему организму.

В ходе нашего исследования было проведено анкетирование 50 пациентов, прошедших лечение в Клинике ЧГМА. Возраст пациентов от 20 до 60 лет. Анкетирование проводили методом случайной выборки. Предложенные респондентам анкеты включали 10 вопросов, позволяющих определить выбор зубной пасты. Проведен разбор состава 9 наиболее часто встречающихся зубных паст.

Наиболее часто пациенты Клиники ЧГМА выбирают зубные пасты марок: Glister (США), Splat биокальций (Россия), Splat лечебные травы (Россия), Splat ультракомплекс (Россия), Parodontax без фтора (Словакия), Colgate прополис (США), Лесной бальзам (Россия), Blend-a-med pro-expert (Германия), Lacalut aktiv herbal (Германия) (таблица 1).

В ходе нашего опроса выявлено, что 90% респондентов покупают пасты массовых брендов, в ценовом диапазоне до 150 руб., 10% покупают пасты до 350 руб., считая что они более качественные. 12% покупали пасту по совету стоматолога, 88% ориентировались на средства массовой информации (реклама). При этом все пациенты не обращают внимания на химический состав зубной пасты.

Таблица 1

Виды и состав зубных паст

Зубная паста	Состав
GLISTER (США)	Aqua, Sorbitol, Hydrated Silica, Glycerin, Propylene Glycol, Sodium Lauryl Sulfate, Xylitol, Cellulose Gum, PEG-8, Aroma, CI 77891, Xanthan Gum, Sodium Saccharin, Sodium Fluoride, Methylparaben, Propylparaben, CI 42090.
SPLAT БИОКАЛЬЦИЙ (Россия)	Sorbitol, Hydrated Silica, Aqua, PEG-8, Sodium Lauryl Sulfate, Cellulose Gum, Aroma, Calcium Lactate, Titanium Dioxide, Sodium Bicarbonate, Hydroxyapatite, PVP, Sodium Methylparaben, Sodium Saccharin, Omega-3-Fish Oils, Papain.
SPLAT ЛЕЧЕБНЫЕ ТРАВЫ (Россия)	Sorbitol, Hydrated Silica, Aqua, PEG-8, Sodium Lauryl Sulfate, Calcium Lactate, Aroma, Sodium Monofluorophosphate, Xanthan Gum, Sodium Methylparaben, Sodium Saccharin, Propylene Glycol (and) Hippophae Rhamnoides Fruit Extract, Propylene Glycol (and) Crataegus Monogyna Fruit Extract, Alcohol (and) Salvia Officinalis Leaf Extract, Alcohol (and) Chamomilla Recutita Flower Extract, Pelargonium Graveolens Flower Oil, Limonene, CI 19140, CI 42090. Fluoride content - 0,1% (1000 ppm).
SPLAT УЛЬТРА-КОМПЛЕКС (Россия)	Sorbitol, Hydrated Silica, Aqua, PEG-8, Sodium Lauryl Sulfate, Sodium Bicarbonate, Aroma, Cellulose Gum, Potassium Nitrate, Calcium Lactate, Titanium Dioxide, Zinc Citrate, PVP, Sodium Methylparaben, Hydroxyapatite, Sodium Saccharin, Bisabolol, Papain.

<p>PARODONTAX без фтора (Словакия)</p>	<p>Sodium Bicarbonate, Aqua, Glycerin, Cocamidopropyl Betaine, Alcohol, Krameria Triandra Extract, Echinacea Purpurea Juice, Xanthan Gum, Chamomilla Recutita Extract, Commiphora Myrrha Extract, Sodium Saccharin, Sodium Benzoate, Salvia Officinalis Oil, Mentha Piperita Oil, Mentha Arvensis Oil, Limonene, CI 7749.</p>
<p>COLGATE прополис свежая мята (США)</p>	<p>Calcium Carbonate, Water, Sorbitol, Hydrated Silica, Sodium Lauryl Sulfate, Flavor, Limonene, Sodium Monofluorophosphate, Cellulose Gum, Magnesium Aluminum Silicate, Magnesium Aluminum Silicate, Benzyl Alcohol, Sodium Saccharin, Sodium Bicarbonate, Propolis Extract</p>
<p>ЛЕСНОЙ БАЛЬЗАМ (Россия)</p>	<p>Aqua, Urtica Oioica (Nettle) Leaf Powder, Chamomilla Recutita (Matricaria) Flower, Achillea Millefolium Extract, Hypericum Perforatum Flower/Leaf/Stem Extract, Chelidonium Majus Extract (ОТВАР 5 ТРАВ), Sorbitol, Silica, PEG-12, Sodium Lauryl Sulfate, Aloe Barbardensis Leaf Juice, Cellulose Gum, Aroma, Sodium Monofluorophosphate, Sodium Fluoride, Xanthan Gum, Bisabolol, Sodium Saccharin, Propylene Glycol, Ribes Nigrum (Black Currant) Leaf Extract, Tilia Platyphyllos Flower Extract, Rosa Canina Fruit Extract, Sodium Hydroxide, Methylisothiazolinone, Methylchlorisothiazolinone, Diazolidinyl Urea (изомеры формалина, иногда формальдегид-токсичное в-во), Methylparaben, Propylparaben, Sodium Methylparaben, DMDM Hydantoin (формалин-консервант), Sodium Sulfate, Sodium Chloride, Sodium Benzoate, Potassium Sorbate, Linalool, Limonene, Eugenol, CI 42090, CI 19140.</p>
<p>BLEND-A-MED PRO-ЭКСПЕРТ УКРЕПЛЕНИЕ ЭМАЛИ (Германия)</p>	<p>Glycerin, Hydrated Silica, Sodium Hexametaphosphate, Propylen Glycol, PEG-6, Aqua, Zinc Lactate, CI 77891, Sodium Lauryl Sulfate, Sodium Gluconate, Aroma, Trisodium Phosphate, Stannous Fluoride, Chondrus Crispus Power, Sodium Saccharin, Xanthan Gum, Sodium Fluoride, Silica. Массовая доля фторида - 1450 ppm. Содержит фторид олова (0,454%) и фторит натрия (0,0775%).</p>
<p>LACALUT АКТИВ HERBAL</p>	<p>Aqua, Sorbitol, Aluminum Hydroxide, Silica, Aluminum Lactate, Poloxamer 188, Sodium Lauryl Sulfate, Hydroxyethylcellulose, Aroma, Illicium Verum Fruit/Seed Oil, Foeniculum Vulgare Oil, Eucalyptus Globulus Leaf Oil, Mentha Arvensis Leaf Oil, Thymus Vulgaris Oil, Ormenis Multicaulis Oil, Salvia Officinalis Oil, Titanium Dioxide, Allantoin, Aluminum Fluoride, Sodium Saccharin, Chlorhexidine Digluconate, Bisabolol, Commiphora Myrrha Resin Extract, Limonene, Linalool. Содержание ионов фтора 1360 ppm.</p>

При изучении состава зубных паст мы обратили внимание на такие критичные компоненты, как поверхностно-активные вещества (лаурил и лауритсульфат натрия, SLS, кокосульфат натрия, SCS), антибиотики (триклозан, метронидазол и т.д.), антисептики (хлоргексидин), фтор; лактат алюминия; парабены (метил- и пропилпарабены), PEG 6/PEG 8; пропилен гликоль, PVP, CI 42090; CI 19140; Poloxamer 188 и другие (Таблица 2).

Таблица 2

Компоненты, входящие в состав зубных паст

	Glister	Splat био-кальций	Splat лечебные травы	Splat ультра-комплекс	Parodontax без фтора	Colgate прополис	Лесной бальзам	Blend-a-med pro-expert	Lacalut aktiv herbal
Поверхностно-активные вещества	+	+	+	+		+	+	+	+
Антибиотики, антисептики							+		+
Фтор	+		+				+	+	+
Лактат алюминия						+			+
Парабены метил/ пропил-парабены	+/+	+/	+/	+/			+/+		
PEG 6/PEG 8	/+	/+	/	/	/	/	/	+/	/
Пропилен гликоль	+		+					+	
PVP		+							
CI 42090/ CI 19140	+/	/	+/+	/	/	/	+/+	/	/
Poloxamer 188									+

Поверхностно-активные вещества (содержат все пасты, кроме Parodontax) высушивают слизистую оболочку полости рта, повышают чувствительность десен к пищевым кислотам, являются сильнейшим абразивом, что приводит к истончению эмали, оказывает негативное влияние на детородную функцию у мужчин.

Избыточное содержание фтора приводит к разрушению эмали зубов, проблемам с суставами, образованию камней в почках, разрушению костной ткани, может приводить к слабоумию. Производители, как правило выдерживают нормы содержания фтора в зубной пасте. Но фтор содержится во многих пищевых продуктах (чай, рыба, морепродукты, рис, овсянка, гречка, картофель, яблоки, грецкие орехи и т.д.) и питьевой воде (во многих регионах повышенное содержание фтора). Нет фтора в пастах Splat биокальций, Ультракомплекс; Colgate прополис, Parodontax.

Содержание антибиотиков и антисептиков приводит к дисбактериозу ротовой полости. Триклозан вреден беременным женщинам (есть в пастах Лесной бальзам, в Lacalut aktiv herbal - хлоргексидин).

Лактат алюминия добавляется в пасту, как противовоспалительное средство, которое уменьшает кровоточивость десен, снижает чувствительность зубов. Но алюминий хорошо всасывается и оседает в организме (костях, печени, семенниках, паращитовидной железе, мозге). Избыток солей алюминия препятствует задержке кальция в организме, тормозит синтез гемоглобина, уменьшает всасывание фосфора и других микроэлементов. Может проникать через плаценту и накапливаться в тканях плода. (Lacalut aktiv herbal, Colgate прополис).

Для увеличения срока хранения пасты добавляют консерванты - парабены. Парабены бывают нескольких видов: бутилпарабены, этилпарабены, метилпарабены, пропилпарабены. Все они разрешены к использованию в определенной пропорции. Парабены накапливаясь в организме, нарушают гормональное равновесие, увеличивают вероятность злокачественных заболеваний, вызывают дерматиты и другие аллергические заболевания.

Пропилен гликоль, PEG 6/PEG 8 - могут вызывать контактный дерматит, сыпь, сухость кожи. Токсичны для иммунной системы и органов дыхания; вызывают замедленную контактную аллергию.

PVP оказывает токсическое действие на легкие при вдыхании, сильный аллерген.

CI 42090 - аллерген, противопоказан астматикам.

CI 19140 - токсичен при использовании.

Poloxamer 188 - токсичен, вызывает раздражение кожи.

Таким образом, во всех изученных нами пастах в составе были критичные консерванты и ингредиенты, минимальное количество кото-

рых отмечается в зубной пасте Parodontax. Проведенное исследование по изучению состава некоторых зубных паст позволило сделать вывод, что ни реклама, ни раскрученный бренд, ни цена зубной пасты не гарантирует ее полезность и безопасность для организма человека. При выборе зубной пасты ориентироваться необходимо на ее химический состав.

Литература:

1. ГОСТ 7983-99 Пасты зубные. Общие технические условия.
2. ГОСТ Р 51391-99 Изделия парфюмерно-косметические. Информация для потребителя. Общие требования
3. Знакомьтесь зубная паста. - М.: ЗАО "Натусана", 2012.
4. Иванова О.Л. Гигиена полости рта, изд. "София", Москва, 2013 г.
5. Озерная О.С. Уход за зубами. изд. "ОНИКС 21 век", Санкт-Петербург, 2012 г.
6. Томас П. Контрольная закупка. Справочник покупателя о содержании в продуктах вредных веществ. Информация для тех, кто заботится о своем здоровье - М: РИПОЛ классик, 2010. - 480 с.

Муханова Л.Х.

ОПЫТ ЛЕЧЕНИЯ ДЕТЕЙ С ПОЛНЫМ ВЫВИХОМ ЗУБА

ГАУЗ "Детская стоматологическая поликлиника",

г. Улан-Удэ, Россия

Полный вывих зуба - это выпадение зуба из альвеолы под действием значительной силы, направленной в сторону окклюзионной плоскости. При этом происходит разрыв циркулярной и периодонтальной связки.

Травмы челюстно-лицевой области стоят на 2-м месте после воспалительных заболеваний. При этом дентоальвеолярная травма составляет до 50% среди всех повреждений твердых тканей челюстно-лицевой области у детей.

Вывихи зубов составляют 0,7% от общего количества травм зубов. По данным исследований, 22% детей получают травму постоянных зубов до 14 лет. Из постоянных зубов чаще повреждаются несформированные, чем сформированные зубы. Соотношение мальчиков и девочек составляет 2:1. В основном повреждаются верхние пе-

редние зубы, чаще центральные резцы. Большинство случаев вызвано бытовой травмой, падениями во время игр, занятия спортом, дорожно-транспортной травмой и т. д.

За период с декабря 2014 г. по декабрь 2016 г. под нашим наблюдением находилось 2 человека с полным вывихом центральных резцов верхней и нижней челюсти. Возраст больных 6-9 лет. 1 ребенок получил травму вне школы, во время игры, а второй - во время игры в детском саду. Предрасполагающим фактором у одного из детей было наличие патологии прикуса в переднем отделе верхней челюсти. Сроки обращения составили до 24 часов у обоих пациентов.

При первичном осмотре у всех больных в полости рта в зубном ряду отсутствовал травмированный зуб и имелся кровоточащий или заполненный свежим сгустком лунка вывихнутого зуба. Сопутствующие повреждения мягких тканей отсутствовали.

Клинический случай 1

Реплантация 11 зуба состояла из следующих этапов:

- Зуб помещали в изотонический раствор 0,9% р-р натрия хлорида на 30 минут. Зуб нельзя очищать и пытаться оттереть до зеркального блеска, а по-возможности сохранять волокна, окружающие его.

- Под местной анестезией проводилась репозиция зуба, путем аккуратного давления пальцами, не накладывая щипцы.

- Осторожно устанавливали вывихнутый зуб в лунку и придавали ему правильное положение. Проверяли позицию зуба по прикусу и при необходимости корректировали.

- Затем проводили иммобилизацию зуба с помощью стекловолоконной шины. Фиксация проведена на 4 недели.

- В данной клинической ситуации эндодонтическое лечение провели в течение первых 2 недель и запломбировали корневой канал гидрооксидом кальция.

Пациенту были даны рекомендации:

1. Мягкая диета (2 недели). После - обычное функционирование.
2. Чистка зубов с мягкой щетиной после каждого приема пищи.
3. Полоскание полости рта - 0,1% р-р хлоргексидина 2 раза в день в течение недели, ромашка, шалфей.
4. Антибиотики (улучшение регенерации тканей пульпы и периодонта при их применении). При назначении антибиотиков после реплантации

ции зуба следует отдавать предпочтение препаратам пенициллинового ряда (например, амоксициллин /клавулановая кислота), цефалоспорином. При наличии аллергических реакций на эти лекарственные средства назначаются препараты - производные имидазола (метронидазол, тинидазол и др.) или линкозамиды (линкомицин, клиндамицин), макролиды, по жизненным показаниям - тетрациклины и аминогликозиды. Дозировка антибиотиков подбирается в зависимости от возраста, веса ребёнка и вида патологии.

5. Нуروفен (при болях) - 10 мл в суспензии 1-3 раза в сутки.
6. Лизобакт (для повышения местного иммунитета) - по 1 таблетке 3-4 раза в день.

Осмотр проводили каждые 2 недели во время ношения шины, затем через 1, 3, 6 и 12 месяцев фиксировались отдаленные результаты. При посещении определяли чувствительность пульпы электроодонтометром и рентгенография 6 и 12 месяцев. Пациент по настоящее время находится на динамическом наблюдении.

Клинический случай 2

Ребенку 6,5 лет проведена реплантация 41 зуба. У него за 9 месяцев произошла резорбция корня. Рекомендовано удаление зуба и дальнейшее наблюдение у ортодонта.

Выводы:

Вывих зуба является одной из наиболее частых причин потери постоянных зубов в результате осложнений связанных не только с тяжестью повреждения, но и возрастными анатомо-физиологическими особенностями.

В основном повреждаются верхние передние зубы, чаще центральные резцы. Предрасполагающим фактором является наличие патологии прикуса в переднем отделе.

При травме зуба, когда возможна фиксация к одному или двум соседним зубам, лучше применять проволочно-композитный тип шинирования. При отсутствии соседних зубов возможна иммобилизация композитным материалом.

Прогноз после реплантации вывихнутого зуба неблагоприятный: после реплантации зуба начинается резорбция корня, скорость которой различна. Как, например, в клиническом случае 2 - резорбция произошла за 9 месяцев.

При полном вывихе зуба у детей с сахарным диабетом, энцефалопатией различного генеза, иммунодефицитными состояниями, а также с врожденными пороками сердца проведение реплантации противопоказано.

Назарук С. В..
ТРАВМЫ ЗУБОВ И ИХ ОСЛОЖНЕНИЯ В ПРАКТИКЕ
ДЕТСКОГО СТОМАТОЛОГА

*ГУЗ "Детский клинический медицинский центр",
стоматологическое подразделение, г. Чита, Россия*

Травмы зубов являются второй по распространенности (после кариеса зубов) патологией тканей зуба. Нередко больные обращаются за помощью не сразу, а спустя длительный период времени, что затрудняет диагностику и лечение таких поражений. Вид травмы зависит от силы удара, его направления, места приложения. Большое значение имеет возраст, состояние зубов и пародонта. Острая травма в 32 % случаев служит причиной разрушения и утраты передних зубов у детей.

Знание общих принципов обследования ребенка с острой травмой зуба позволяет поставить правильный диагноз и выбрать рациональный метод лечения, избежать осложнений в ближайший и отдаленный периоды наблюдения. Для демонстрации мы приводим клинический пример.

28.12.2015 г мама привела ребенка 10 лет с жалобами на разрушенную коронку и изменение цвета зуба 2.1.

Анамнез. Со слов мамы: около 3 лет назад во время игры в хоккей ребенок получил травму, в результате которой произошел отлом коронки зуба 2.1. При обращении к врачу, зуб 2.1 был лечен по поводу травматического отлома коронки без вскрытия полости зуба. Пломбу не сохранил. В феврале 2015 года начато лечение по поводу хронического периодонтита зуба 2.1., пломбу не сохранил. Оставшаяся часть коронки зуба 2.1. потемнела.

Объективно. Общее состояние удовлетворительное, кожные покровы чистые, регионарные лимфоузлы мягкие, безболезненные. Слизистая оболочка полости рта бледно-розового цвета, уздечки губ, щек, языка без особенностей, прикус косой, n=24, КПУ=5, ИГ по Федорову-Володкиной -2,8, ИГ по Гринн-Вермильону - 2,1, РМА-0%.

Коронка зуба 2.1 серого цвета, расположена в зубной дуге под наклоном в мезиальную сторону. Виден косой перелом коронки зуба 2.1 на уровне ? ее длины, полость зуба вскрыта, зондирование, температурная реакция и перкуссия безболезненные. Слизистая десны в области зуба 2.1 не изменена. На радиовизиограмме от 28.12.2015г. в периапикальных тканях 2.1 определяется очаг деструкции костной ткани без четких контуров, апикальная часть зуба не сформирована. В области зубов 1.1 и 2.1 обнаружен сверхкомплектный зуб.

Диагноз: ДП, Субкомпенсированная форма кариеса. Хронический гранулирующий периодонтит зуба 2.1

План обследования: ОПГ, консультация ортодонта (определить способы исправления скученного положения зубов) и хирурга-стоматолога (определение тактики с сверхкомплектным зубом)

План лечения:

- Проведение профессиональной гигиены и санация полости рта
- Лечение периодонтита зуба 2.1: восстановление периапикальных тканей (путем временной obtурации корневого канала пастами на основе гидроокиси кальция, с периодической их заменой и рентгенологическим контролем); постоянная obtурация корневого канала; восстановление формы и цвета коронки зуба фотополимерными композитами с использованием стекловолоконного штифта.
- Удаление ретинированного сверхкомплектного зуба.
- Ортодонтическое исправление аномалии прикуса.
- Диспансерное наблюдение 2 раза в год.

17.01.2016 г. начато лечение зуба 2.1 по поводу хронического гранулирующего периодонтита. Произведено: препарирование зуба 2.1. Инструментальная и медикаментозная и обработка корневого канала 3% раствором перекиси водорода, 0,05% раствором хлоргексидина биглюконата, высушивание, временная obtурация корневого канала Metapex, временная пломба Кем Фил (Фото 1)

18.01.2016 г. обратился с жалобами на боли в 2.1, усиливающимися при приеме в пищи, болезненную припухлость десны в области 2.1. Зуб был оставлен открытым, рекомендованы полоскания 2% раствором соды 6-8 раз в сутки. После снятия обострения хронического периодонтита 2.1, проведено 5 сеансов лекарственного внутриканального электрофореза с линкомицином. 02.03.16 г. проведена временная

обтурация корневого канала 2.1 Metapex, а 15.05.16 г. произведена замена Metapex (Фото 2). 01.07.16 г. произведена временная обтурация корневого канала Calasept (Фото 3) и назначена явка через 3 месяца для рентгенологического контроля и замены пасты в 2.1. На прием ребенок не явился в связи с переездом в другой город.

Результаты лечения оценены по данным объективного исследования и степени удовлетворенности результатами лечения пациентом. У больного отмечено уменьшение степени деструкции костной ткани и выдерживание герметизма зуба. На момент обращения пациента в клинику размеры деструкции в периапикальных тканях зуба 2.1 составляли 7,8x7,5 мм, герметизм зуб 2.1 не выдерживал. Через 3,5 месяца - 7,3x6,9 мм, спустя еще 1,5 месяца - 6,5x5,4 мм. На протяжении всего лечения обострения воспалительного процесса в зубе 2.1 не отмечалось. По результатам РВГ на этапах лечения отмечена стойкая положительная динамика, выражающаяся в уменьшении зоны деструкции периапикальных тканей. Мама ребенка довольна промежуточными результатами лечения.

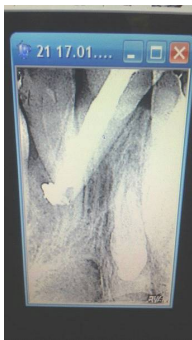

Фото 1

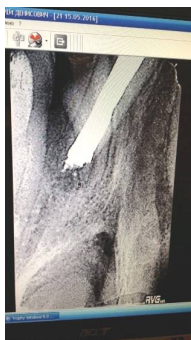

Фото 2

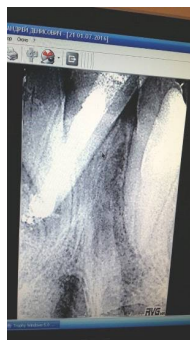

Фото 3

Основываясь на свой практический опыт, хочется отметить, что наиболее сложными в лечении и профилактике осложнений являются травмы зубов с несформированными корнями. Так как пациенты в этом возрасте не осознают важность соблюдения рекомендаций, а длительный период динамического наблюдения многими игнорируется. Успех лечения зависит не только от проводимых врачом манипуляций, но и от соблюдения пациентом рекомендаций. Поэтому задача врача

донести до пациента и его родителей важность соблюдения рекомендаций, повторных контрольных осмотров, путем нахождения индивидуального психологического подхода.

Никулина В.Ю., Кукушкин В.Л., Обухова Ю.Г., Мищенко М.Н.
КЛИНИЧЕСКИЙ СЛУЧАЙ ПРИМЕНЕНИЯ
НАНОКОМПОЗИЦИОННОГО МАТЕРИАЛА FILTEK™ ULTIMATE
ФГБОУ ВО "Читинская государственная медицинская академия", Чита, Россия

Актуальность темы реставрации зубов определяется большой распространенностью кариеса и некариозной патологии. Вопросы эстетики занимают лидирующие позиции в стоматологических клиниках. Роль стоматолога в улучшении качества жизни людей с помощью оздоровления и эстетического усовершенствования улыбки никогда не была так велика, как сегодня. Благодаря большому количеству новых материалов и методов возможность достижения этих целей значительно возросла.

Композитные материалы с момента появления в стоматологии претерпели целый ряд изменений, направленных на улучшение их характеристик. Благодаря добавлению в состав композитов наночастиц неорганических наполнителей открылись беспрецедентно новые возможности благодаря эстетической совместимости, высоким механическим свойствам, систематизированной структуре цветов, простоте использования и полировки.

Что касается методик, то прямые техники, упрощенные методики препарирования, мягкая полимеризация и систематизированные послойные техники помогают врачам достичь очень высоких результатов, которые было непросто получить еще несколько десятилетий назад.

Особенности нанокompозиционного материала Filtek™ Ultimate. Filtek™ Ultimate был представлен на стоматологический рынок компанией 3M ESPE в 2005 году. Модифицирован органический наполнитель. Смола содержит BiS-GMA, UDMA, TEGDMA и BIS-EMA смолы. Для уменьшения усадки часть смолы TEGDMA материала Filtek Supreme XT была заменена на PEGDMA. Неорганический наполнитель представляет собой комбинацию свободных наночастиц кремния раз-

мером 20 nm, несвязанных частиц циркония размером от 4 до 11 nm, и силанизированных циркониево-кремниевых кластеров (состоящих из частиц кремния размером 20 nm и частиц циркония размером 4-11 nm). За счет этого материалы обладают меньшей усадкой, улучшенной прочностью и более мягкой консистенцией.

Система состоит из оттенков 4-х опакостей: Dentin (самый опакый), Body, Enamel и затем Transluscent (очень прозрачный). Разницы опакостей показаны на Рисунке 1. Прозрачность текста под дисками из композита толщиной 1 мм отражают опакость. Оттенки Transluscent очень прозрачны, следовательно, текст мы видим неизменным на границе перехода. Эмалевые оттенки имеют прозрачность сходную с прозрачностью эмали. Текст кажется немного расплывчатым, но все же читаем через диск. Оттенки Body более опакые, чем оттенки Enamel, что дает возможность их использования при создании одноцветных реставраций. Оттенки Dentin имеют самую высокую опакость. В многоцветных реставрациях при применении оттенка Dentin блокируется прохождение света через реставрацию.

Для помощи в процессе подбора цвета 3M ESPE Filtek™ Ultimate имеет уникальное запатентованное колесо-селектор.

Клинический случай.

Пациентка, 23 лет, обратилась в клинику ФГБОУ ВО ЧГМА с просьбой заменить старые реставрации на фронтальной группе зубов верхней челюсти (рис. 2).

1) Удаление старой реставрации

При клиническом осмотре реставрации было обнаружено нарушение краевого прилегания. После применения местной анестезии была удалена старая реставрация и деминерализованные ткани. Зубы изолированы с помощью раббердама (рис.3).

2) Адгезивная подготовка

Перед тем как приступить к выполнению композитной реставрации, поверхность эмали и дентина обработали 37%-ным раствором ортофосфорной кислоты (время выдержки 15 секунд - дентин и 30 секунд - эмаль).

Далее полости промыли водой, просушили пылесосом и нанесли на рабочие поверхности адгезив 5-го поколения Adper Single Bond 2 производства 3M ESPE. Нанонаполнитель включен в адгезив в виде дискретных частиц одинакового размера. Благодаря своему исключи-

тельно малому размеру (5 нанометров в диаметре) они находятся во взвешенном состоянии в виде суспензии, поэтому, в отличие от других адгезивов с частицами большего диаметра, не требуется встряхивание флакона перед использованием.

Адгезив нанесли одним слоем, оставили на 20 секунд, после чего просушили струей воздуха в течение 5 секунд, а затем полимеризовали в течение 20 секунд.

3) Реставрация зуба

Непосредственно для реставрации выбран материал Filtek™ Ultimate (оттенки A2 dentin, A2 body, A1 enamel), поскольку он демонстрирует отличную адаптацию к стенкам полости, высокие эстетические характеристики, отличную полируемость, длительное сохранение зеркального блеска.

Материал вносили в полость слоями толщиной до 1 мм с помощью штопфера и гладилки.

4) Полимеризация композита

Композит полимеризовали послойно: каждый слой в течение 10 секунд. Финишная полимеризация - каждый зуб с трех сторон по 20 секунд. Окончательная обработка реставрации производилась с помощью алмазных боров: воссоздавался рельеф поверхности зубов. Затем проведена окончательная полировка с использованием резиновых чашечек и кисти с полировочной пастой. На рисунке 4 представлен окончательный результат после завершения реставрации.

Вывод:

Сегодня композитные реставрации передних зубов консервативны или даже неинвазивны, прогнозируемы и надежны, дают долгосрочный результат способный как эстетически, так и функционально конкурировать с керамическими реставрациями, и все это благодаря возможности использования современных нанокomпозиционных материалов.

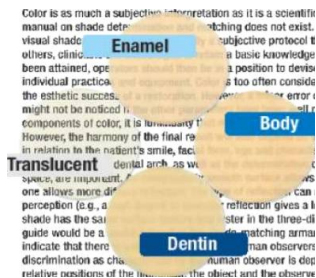


Рис. 1. Опаковость оттенков материала Filtek™ Ultimate

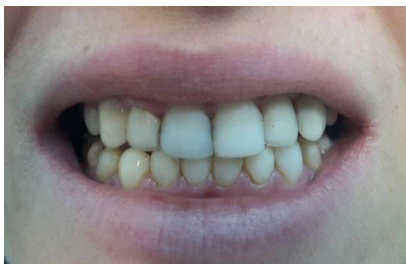

Рис. 2. Вид зубов до реставрации

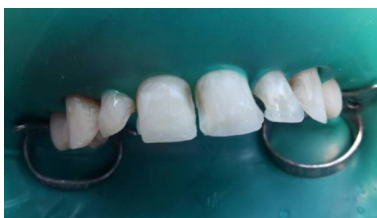

Рис. 3. Зубы после удаления старой реставрации и изоляции раббердам

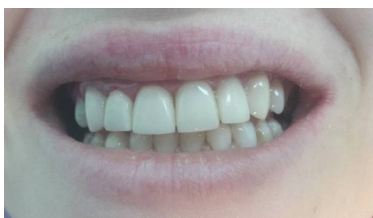

Рис. 4. Зубы после реставрации материалом Filtek™ Ultimate

Литература:

1. Макеева И.М. Восстановление зубов светоотверждаемыми композитными материалами: практическое руководство для врачей стоматологов-терапевтов. М.: МЕДпресс-информ, 2011. - С. 58-77.
2. Ломиашвили Л.М., Аюпова Л.Г. Художественное моделирование зубов. М.: Медицинская книга, 2004. - С. 252.
3. Храменко С. Н. Композиционные материалы в терапевтической стоматологии : учеб.-метод. пособие / С. Н. Храменко, Л. А. Казеко. Минск: БГМУ, 2007. - С. 20.
4. Универсальная реставрационная система Filtek™ Ultimate. Техническое описание продукта.

**Осетрова Т.С., Карелова А.В., Тимоненко О.С. Павленко В.А,
Васяева Л.Е., Гармаева С.В.**

**ВЛИЯНИЕ ТИПА ВСКАРМЛИВАНИЯ НА РАЗВИТИЕ
ЗУБОЧЕЛЮСТНОЙ СИСТЕМЫ**

*НОУ ДПО ИПКС "Санкт-Петербургского института
стоматологии", Санкт-Петербург, Россия*

*КГБУЗ "Детская стоматологическая поликлиника № 22",
Хабаровск, Россия*

*КГБОУ ДПО "Институт повышения квалификации
специалистов здравоохранения", Хабаровск, Россия*

Высокая частота пороков развития, аномалий и заболеваний полости рта у детей обусловлена, в первую очередь, тем, что в течение всего детства зубочелюстно-лицевая система ребенка состоит из большого количества морфологически незрелых структур.

Период развития ЗЧС ребенка до прорезывания временных зубов. У новорожденного кости мозгового отдела черепа больше лицевого. Лицевой скелет характеризуется в последующем активным ростом от рождения до 6 мес. Лицо симметрично, пропорционально, губы сомкнуты дыхание носовое во время бодрствования и сна. Полость рта сравнительно мала и отделяется от преддверия десневыми валиками, являющимися уплотнением слизистой оболочки, валики имеют полукруглую форму, зубной валик нижней челюсти относительно зубного валика верхней челюсти находится кзади на 1-1,5 см. Может быть вертикальная щель до 2,5-3 мм.

Слизистая оболочка полости рта бледно-розового цвета, умеренно влажная или сухая, чистая. Язык в покое "относительно большой", подвижный и располагается за десневыми валиками. Небо плоское или незначительной глубины с хорошо видимыми поперечными складками. Дно полости рта мелкое. Жевательные мышцы развиты хорошо. В толще щек имеются довольно плотные относительно четко отграниченные скопления жира (комочки Биша, или жировые тела щек).

Сформирован рефлекс сосания, сосание активное, глотание свободное; спит с закрытым ртом. У новорожденных верхняя челюсть слабо развита, короткая, относительно большой альвеолярный отросток содержит фолликулы 18 зубов (10 временных и 8 постоянных) различной формирования и минерализации.

Нижняя челюсть новорожденного содержит 18 фолликулов зубов, имеет развитую альвеолярную часть, узкую полоску кости под тело челюсти. Высота альвеолярной части - 8,5 мм, высота тела челюсти - 3-4 мм. Ветви короткие, но сравнительно широкие углы челюсти очень тупые (140°). Тип глотания - инфантильный.

Ребенок рождается с хорошо развитым рефлексом глотания и достаточной активностью языка, особенно его кончика. В покое язык свободно располагается между десневыми валиками и преимущественно бывает вытянут вперед, что обеспечивает его готовность к работе. Благодаря сокращению губ, щек, языка, а также положительному давлению в молочной железе и отрицательному в полости рта ребенка, молоко поступает в его рот. Сократившиеся губные и щечные мышцы являются опорой для языка, который, распластываясь между десневыми валиками и отталкиваясь от этой опоры, направляет молоко в ротоглотку.

Период прорезывания временных зубов начинается с прорезывания центральных резцов нижней челюсти в 6-8 мес. С этого времени слюноотделение значительно усиливается. В этом периоде лицо соразмерно своду черепа. Лицо симметрично, пропорционально, зубы сомкнуты, ребенок свободно дышит через нос по время бодрствования и сна. Челюсти имеют полукруглую форму. Нижняя челюсть перемещается вперед, и соотношение челюстей меняется до нейтрального положения, сагитальное расстояние уменьшается, и к 2-3 годам соотношение временных зубов во фронтальном участке - ортогнатическое. Слизистая оболочка преддверия полости рта бледно-розовая, влажная. Слюноотделение к окончанию прорезывания временных зубов уменьшается. Язык соответствует полости рта, подвижный, при широко открытом рте достает до щек резцов верхней челюсти, при высовывании кончик языка острый; уздечка языка тонкая, подвижная. Небо принимает куполообразную форму.

Прорезывание временных зубов характеризуется определенными сроками, симметричностью, парностью, последовательностью.

К концу 1-го года жизни функция сосания практически угасает. Активно формируется функция жевания. С появлением зубов инфантильный тип глотания сменяется соматическим. При глотании пищи язык в стадии отправного толчка упирается в твердое небо и передние зубы. Мышцы губ при этом не напряжены. Дыхание носовое (рот во время сна закрыт). Вредные привычки отсутствуют. Вслед за прорезыванием зубов идет процесс формирования корней зубов, продолжается минерализация коронок прорезывающихся зубов.

Роль естественного и искусственного вскармливания на развитие зубочелюстной системы. При естественном вскармливании для захвата губами и десневыми валиками соска материнской груди младенец выдвигает нижнюю челюсть, высасывает молоко, после чего нижняя челюсть смещается в исходное положение. Время одного естественного кормления в среднем составляет 20 минут, время активного сосания - 5-8 минут.

По данным В.Я.Дымшиц (1974) число аномалий у детей 3-6 лет, вскармливаемых грудью только до 3 мес., было в 1,5 раза больше, чем среди детей, получавших естественное вскармливание более 6 месяцев (соответственно 61,3 и 44,8%). По наблюдениям А.А.Погодиной (1958), у детей на искусственном вскармливании дистальная окклюзия встречается в 2,3 раза чаще. А.А.Ахмедов и соавт. (1986) отмечают, что у дошкольников, получавших искусственное вскармливание, значительно чаще выявлен глубокий прикус, чем у детей этого же возраста, вскармливавшихся грудью (соответственно 15 и 3%). Частота неправильного положения молочных зубов у детей на искусственном вскармливании не отличается от таковой при естественном вскармливании, но после смены зубов значительно возрастает (14% и 5% соответственно), Е.Ю. Симановская и И.А.Кайсина (1986) отмечают, что достоверному увеличению числа деформаций способствует пользование пустышкой.

Искусственное вскармливание можно наладить таким образом, чтобы челюстные кости росли нормально, соответственно возрасту младенца. Во время кормления ребенок обязательно должен быть на руках у взрослого, причем головка малыша должна всегда быть выше, а ножки - ниже. Бутылочку обязательно должен держать взрослый, а не сам ребенок; необходимо следить за тем, чтобы она располагалась перпендикулярно лицу ребенка и не давила на подбородок. Очень важный момент: когда переворачивается наполненная бутылочка соской вниз, то молоко из нее должно вытекать каплями, а не литься струей.

В.П. Окушко (1975) выделяет три группы вредных привычек:

- 1) сосание и прикусывание пальцев, губ, щек, посторонних предметов;
- 2) аномалии функции - зафиксированные, нарушенные функции: неправильное глотание и привычка давления языком на зубы, нарушение функции жевания, ротовое дыхание, неправильная речевая артикуляция;

3) фиксированные позы, определяющие неправильное положение нижней челюсти и языка.

Сосание нижней губы и большого пальца приводит к удлинению верхнего зубного ряда, прикусывание верхней губы - к удлинению нижнего зубного ряда. Сосание других пальцев в зависимости от их положения - приводит к другим аномалиям зубных рядов и прикуса. Втягивание щек создает дезокклюзию зубных рядов (открытый прикус) в боковом отделе. Прокладывание кончика языка может привести к открытому прикусу во фронтальном отделе.

Следствием длительного пользования пустышкой и соской является также открытый прикус во фронтальном участке, протрузия резцов верхней челюсти, сужение верхнего зубного ряда

По мнению ряда авторов, появление вредных привычек сосания обязано искусственному вскармливанию, пользованию пустышкой больше года и нахождению ее во рту без ограничения времени. На основании наблюдений Е.В.Финадеевой (1990) можно предположить, что появлению вредных привычек сосания должно способствовать кормление ребенка из соски с большим отверстием, когда, молоко свободно вытекает из бутылки. Вследствие избыточного поступления молока в рот младенец чрезмерно выдвигает язык и это положение может закрепиться.

Оценивая данные разных авторов, можно убедиться, что большинство зубочелюстных аномалий может быть следствием нескольких этиологических факторов. Нередко один этиологический фактор создает условия для развития других. Так, длительное пользование соской, нарушение носового дыхания способствует появлению инфантильного глотания. Естественное вскармливание способствует физиологическому развитию нижней челюсти и формированию ортогнатического прикуса.

Неправильно проводимое искусственное вскармливание может приводить к появлению зубочелюстных аномалий.

Вредные привычки у детей также могут вызывать развитие зубочелюстных аномалий. Они широко распространены, устранить их не всегда просто. Стойкость их сохранения может быть, в ряду случаев, объяснена психо-эмоциональной и органической основой их возникновения. Устранение вредных привычек проводится при проведении миогимнастики, а также при помощи целого ряда лечебно-профилактических аппаратов, таких как вестибулярные пластины, трейнеры и другие.

Врачи других специальностей (педиатры, невропатологи, оториноларингологи, логопеды) должны своевременно направлять таких детей к стоматологу и участвовать в их обследовании и лечении.

Осетрова Т.С., Карелова А.В., Тимоненко О.С., Пинкевич А.А., Павленко В.А, Васяева Л.Е., Гармаева С.В.

РЕЗУЛЬТАТЫ ОРТОДОНТИЧЕСКОГО ЛЕЧЕНИЯ АНОМАЛИЙ ЗУБНОГО РЯДА У ДЕТЕЙ И ПОДРОСТКОВ С УДАЛЕНИЕМ И БЕЗ УДАЛЕНИЯ ЗУБОВ

НОУ ДПО ИПКС "Санкт-Петербургского института стоматологии", Санкт-Петербург, Россия

КГБУЗ "Детская стоматологическая поликлиника № 22", Хабаровск, Россия

КГБОУ ДПО "Институт повышения квалификации специалистов здравоохранения", Хабаровск, Россия

Аномалии зубочелюстной системы вариабельны по проявлениям степени выраженности нарушений и прогнозу лечения. Для выбора плана лечения недостаточно диагностировать и классифицировать заболевания. Целесообразно также определить степень выраженности нарушений и трудности их устранения.

Выбор метода и эффективность лечения аномалий зубного ряда зависят от возраста пациентов, степени смещения зубов, наличие места для них в зубном ряду и глубины перекрытия их антагонистами. В комплекс лечения аномалий зубного ряда некоторые авторы включают удаление временных и постоянных зубов.

Удаление каких-либо постоянных зубов во время ортодонтического лечения следует избегать. Существует 2 типа нарушения окклюзии, которые почти всегда требуют удаления премоляров:

- случаи с чрезмерным дефектом места на нижнечелюстной дуге
- значительная бимаксилярная протрузия.

Целью настоящего исследования является определение наиболее рациональных методов лечения и обобщение результатов лечения аномалий зубного ряда у детей и подростков.

Материалы исследования. Возраст детей с аномалиями зубного ряда составлял от 6 до 15 лет.

Пациенты были разделены по 2 группам. В первую группу вошли дети и подростки, которым осуществляли аппаратурное лечение без удаления зубов. Во вторую группу вошли пациенты, у которых в процессе комплексного лечения удаляли отдельные зубы.

Из всех детей и подростков у 178 получен хороший результат после лечения аномалий зубного ряда без удаления зубов.

Выводы. Таким образом, у детей и подростков с аномалиями зубного ряда в возрасте от 6 до 15 лет проведено преимущественно патогенетическое лечение, направленное на стимуляцию роста зубных дуг и челюстей.

Ортодонтическое лечение аномалий зубного ряда эффективно в период как сменного, так и постоянного прикуса. На основании этих данных можно сделать вывод, что удаление зубов должно проводиться только по строгим показаниям.

Петрова А.М.

ЛЕЧЕНИЕ ОСЛОЖНЕННОГО КАРИЕСА ПОСТОЯННЫХ ЗУБОВ С НЕСФОРМИРОВАННЫМИ КОРНЯМИ

ФГБОУ ВО "Читинская государственная медицинская академия", Чита, Россия

Лечение постоянных зубов с несформированным корнем всегда является сложной задачей для стоматолога. Это связано со сложной анатомией несформированного корня, когда апикальная часть имеет форму раструба. Основным принципом лечения зубов с несформированной верхушкой корня является максимально длительное сохранение витальности пульпы до завершения процесса образования верхушки корня.

Современные методы терапии пульпы постоянных зубов с незаконченным формированием корней включают в себе:

1. Консервативные - терапия глубокого кариеса, методы непрямого и прямого покрытия пульпы
2. Хирургические - витальная и девитальная пульпотомия

При выборе метода лечения воспаленной пульпы постоянных зубов у детей необходимо учитывать ряд факторов: форму течения пульпита, данные электровозбудимости пульпы, степень активности кари-

еса, стадию формирования корней, общее состояние здоровья и психоэмоциональный статус ребенка.

Непрямое покрытие пульпы - это метод позволяет избежать случайного вскрытия пульпы при удалении глубокого пораженного дентина.

Цель лечения: стимуляция дентиногенеза сохранение жизнеспособности всей пульпы.

Показания: глубокий кариес, гиперемия пульпы.

Весь инфицированный, размягченный дентин со стенок полости должен быть удален, на дне кариозной полости может быть оставлено небольшое количество пигментированного дентина, способного реминерализоваться и под которым вырабатывается вторичный заместительный (синонимы репаративный, третичный).

Рентгенологическое исследование проводится с целью определения зоны пульпы наиболее близко прилежащей ко дну кариозной полости. После удаления кариозных тканей локальная анестезия и тщательное препарирование стенок кариозной полости, щадящее дно. Промывание кариозной полости (раствор хлоргексидина) и просушивание ватными тампонами. Покрытие дентина, непосредственно прилегающего к пульпе, пастой на основе $\text{Ca}(\text{OH})_2$, фиксация пасты с помощью цемента (Vitrebond, Relyx Luting (3M ESPE)), постоянное пломбирование.

Реставрация коронки зуба (Filtek, Valux, 3M ESPE). Если во время лечения выясняется, что потенциальной опасности вскрытия полости зуба после удаления кариозного дентина нет, препарированный дентин твердый, с минимальными изменениями цвета, повторного посещения не требуется и лечение может быть закончено в одно посещение

Контрольное изучение чувствительности зуба (1 раз в 3-4 и 6 месяцев), при необходимости рентгенологическое исследование

При повторном посещении через 6-8 недель - 6 месяцев проводится рентгенологический и клинический контроль образования дентина. Удаляют пломбу, допрепарируют дно кариозной полости при наличии оставшегося пигментированного дентина, проводят постоянную реставрацию. Но следует помнить, что при допрепарировании кариозной полости всегда присутствует риск вскрытия пульпы.

Гидроокись кальция, имея рН 12.5, вызывает поверхностный некроз пульпы, стимулируя тем самым образование кальцифицированного барьера и зона некроза отграничивается от здоровой пульпы слоем дентина, происходит выпадение в дентинных канальцах труднора-

створимых солей кальция, что блокирует дальнейшую диффузию гидроксида кальция.

Прямое покрытие пульпы.

Цель лечения: герметичное закрытие раны стоматологическим материалом, с целью облегчения формирования репаративного дентина и сохранения жизнеспособности пульпы.

Применяется при случайном обнажении пульпы не более 1 мм в диаметре в процессе препарирования кариозной полости при лечении кариеса дентина, осложненном переломе коронки зуба со вскрытием полости зуба (до 1мм в диаметре, если после травмы прошло не более 6 часов), острым серозном пульпите и хроническом фиброзном пульпите.

Если случайное вскрытие - бором 007 убрать немного пульпы, МТА - минеральный триоксидный агрегат (ProRoot, Биодентин) и СИЦ.

Если кариозное вскрытие - покрытие раны пастой на основе $\text{Ca}(\text{OH})_2$, фиксация пасты с помощью цемента, постоянное пломбирование

У препаратов на основе гидроксида кальция, наряду с герметизирующими свойствами отмечена высокая степень биологической совместимости, толерантность к влаге, отсутствие хронического воспаления в окружающих тканях, способность активизировать синтетическую активность клеток, продуцирующих минерализованные ткани, возможность применения в одно посещение, также отмечена низкая цитотоксичность. У ProRoot, МТА рН составляет 10,2-12,5, в отличие от "Триоксидента" (8,5-9), что значительно обуславливает его антимикробные свойства и способность регенерации костной ткани.

Витальная пульпотомия направлена на удаление коронковой пульпы и сохранение жизнеспособной всей корневой пульпы или ее апикальной трети.

Целью данного метода является сохранение витальности корневой пульпы и продолжение формирования корня/корней (апексогенез).

Перед проведением проводится предварительная рентгенография. Под обезболиванием проводится препарирование кариозной полости, раскрытие полости зуба, пульпотомия с использованием острого зубного экскаватора или боров с большим числом оборотов и мелкозернистым алмазным покрытием с охлаждением стерильным физиологическим раствором NaCl.

После оценки гемостаза (самостоятельный в течении 3-5 минут) и высушивания полости с помощью стерильных ватных шариков закры-

вают поверхность препарированной области пульпы слоем пасты на основе $\text{Ca}(\text{OH})_2$ или МТА, толщиной около 1 мм, перекрывают ZnO-эвгенольным цементом для формирования барьера, непроницаемого для бактерий и постоянное пломбирование.

При лечении пульпитов временных зубов и постоянных зубов с несформированными корнями применяется метод витальной пульпотомии препаратом "Пульпотек" фирмы РД (Швейцария). "Пульпотек" обеспечивает длительное обезболивающее, антисептическое действие на пульпу, а также в дальнейшем способствует формированию корней.

Техника проведения витальной ампутации с применением препарата "Пульпотек": анестезия, пульпотомия, гемостаз, нанесение пасты на дно полости зуба, приготовленной *ex tempore* из порошка и жидкости, входящих в комплект "Пульпотек", герметичное закрытие полости зуба временной пломбой. Через 2-3 дня временную пломбу необходимо заменить на постоянную.

Учитывая мумифицирующие свойства входящих в состав препарата компонентов, мумификации подвергается только устьевая часть пульпы, непосредственно прилегающая к слою "Пульпотек", а апикальная часть остается жизнеспособной, что, в частности, позволяет сформироваться апикальной части корня.

Критерии успешного лечения методом витальной пульпотомии:

- клинические не отличаются от таковых при консервативных методах лечения
- рентгенологические: сужение корневых каналов, рост корня в длину, образование дентинного мостика, закрытие верхушечного отверстия, отсутствие кальцификатов в просвете канала, внутренней и наружной резорбции, деструктивных процессов в области фуркации и верхушек корней.

Как в иностранной, так и отечественной литературе приводятся противоречивые данные по поводу целесообразности использования формальдегидсодержащих препаратов. Европейская эндодонтическая ассоциация и Стоматологическая ассоциация России не рекомендуют применять данные материалы ввиду возможности канцерогенного действия на организм. В тоже время доказано, что осаждение формальдегида в кристаллической форме на поверхности пульпы с образованием асептического мумифицированного тяжа закрывает просвет корневого канала зуба от проникновения и распространения инфекции в периапикальные ткани.

Девитальная ампутация имеет ограниченное применение при лечении пульпита постоянных зубов с незаконченным формированием корней.

Применяется этот метод при отсутствии возможности создать условия, обеспечивающие благоприятный исход лечения из-за психосоциальных особенностей ребенка при отсутствии материально-технических возможностей или при наличии аллергических реакций на обезболивающие препараты. Методика лечения не отличается от таковой, применяемой при лечении пульпита временных зубов.

Витальная пульпэктомия, биопульпэктомия применяется при значительных дегенеративных изменениях в корневой пульпе. Лечение пульпита зубов с несформированными корнями экстирпационным методом представляет определенные трудности, что обусловлено, прежде всего, особенностями строения корней: короткие корни, широкие каналы и верхушечные отверстия, апикальная часть корня выполнена "зоной роста", которая обеспечивает формирование корня и верхушечного отверстия, травма тканей которой, может привести к ее гибели. Поэтому эндодонтические манипуляции должны проводиться осторожно и аккуратно. Инструменты и пломбирочный материал не должны выходить за пределы начала расширения верхушечного отверстия.

После рентгенологического контроля состояния околоверхушечных тканей и длины сформированного корня проводят обезболивание, препарирование кариозной полости с учетом топографии полости зуба, удаление всего некротизированного дентина, раскрытие полости зуба. После пульпэктомии следует провести рентгенологическое определение длины корня (лучше с помощью обратного конуса гуттаперчевого штифта).

Важным условием успешного проведения эндодонтических манипуляций является правильное определение глубины экстирпации. Пульпа должна быть удалена на уровне начала расширения верхушечной части корня. Пульпу экстирпируют, не доходя до верхушки корня зуба на 1,5-2 мм. Эту манипуляцию проводят очень осторожно, с минимальной травмой оставшейся культи пульпы.

Гидроксидом кальция заполняют весь корневой канал, затем накладывают слой цинкооксидэвгенолевого цемента, водного дентина или другой изолирующей прокладки. Финальная реставрация зуба постоянным пломбирочным материалом. Примерно через 9 месяцев в области верхушки формируется мостик и канал можно запломбировать гуттаперчей.

Апексификация в три посещения

1 посещение - дебридменд, обработка гипохлоридом натрия, пломбирование гидрооксидом кальция (20%, на воде) на 2 недели

2 посещение - обработка гипохлоридом натрия, пломбирование гидрооксидом кальция, густо замешанным на воде на 3 месяца

3 посещение - проверка образования минерализованного барьера, обработка гипохлоридом натрия, проверка целостности барьера бумажным штифтом (если барьер слабый - снова гидрооксид кальция густо замешанный на 3 месяца, пломбирование гуттаперчей без конденсации (из инжектора или термофил)

Апексификация одноэтапная - не хирургическое внесение и уплотнение биосовместимого материала в апикальную часть корневого канала с целью создания верхушечного барьера, позволяющего немедленно запломбировать канал. При этом накладывается пробка на 3-5 мм (МТА), которая перекрывается пробкой IRM и канал пломбуется термопластической гуттаперчей с эпоксидным силлером.

Регенеративная эндодонтия - биологически обоснованная процедура, направленная на замещение поверхностных структур, включая дентин и структуры корня, а также клетки пульпо-дентинного комплекса. Предполагает образование разрушенной, отсутствующей или травмированной пульпы.

1 посещение - медикаментозная обработка корневого канала (без инструментации!), канал заполняется пастой (ципрофлоксацин, метро니다зол и миноциклин), временная пломба СИЦ/ЦОЭ на 1 месяц.

Во 2 посещение - повторная медикаментозная обработка корневого канала, вызываем кровотечение из периапикальной области (тонкими эндодонтическими инструментами). Образовавшийся сгусток срезаем на уровне устья, покрываем его МТА, СИЦ и производим восстановление зуба.

Если нет перечисленных антибактериальных препаратов заменяем на гидроокись кальция.

Сроки наблюдения после проведенных методов лечения: одна неделя, один месяц, 3 месяца, 6 месяцев, один год, затем каждые 6 месяцев до окончания формирования зуба.

Таким образом, тактика использования тех или иных методов терапии осложненного кариеса в детском возрасте определяется с учетом возрастных особенностей развития зуба и течения заболевания. Во

избежание трудностей при постановке диагноза и выборе методов лечения необходим унифицированный подход к терминологии и наличие протоколов лечения.

Пинелис И.С., Лоскутникова А.М.
АНТИБИОТИК ЦИПРОЛЕТ А И ЕГО ПРИМЕНЕНИЕ
В СТОМАТОЛОГИИ

ФГБОУ ВО "Читинская государственная медицинская академия", Чита, Россия

Применение антибиотиков в стоматологической практике сегодня необходимо, т.к. число пациентов, имеющих очаги острых и хронических воспалительных процессов в челюстно-лицевой области (ЧЛЮ) и полости рта, не уменьшается. В этой связи назначение антибиотиков в стоматологической практике совершенно неизбежно. Ежедневно стоматолог сталкивается с ситуациями, когда следует решать вопрос об антибактериальной терапии: это обострение хронического периодонтита, абсцедирование воспалительных заболеваний пародонта и эндодонто-пародонтальных поражений, гнойно-воспалительные процессы в ЧЛЮ. Более того, необходимость ее применения продиктована еще и тем, что почти все манипуляции в ротовой полости сопровождаются риском бактериемии, опасной для лиц, ослабленных сопутствующей патологией и наличием условий для локальной колонизации патогенных микроорганизмов.

При выходе эндодонтического инструмента за верхушку на 2 мм при обработке канала бактериемия определялась у 54% пациентов, а если обработку канала проводили с отступом от апекса на 1 мм, то ее обнаруживали у 31% пациентов, причем в подавляющем большинстве случаев выявлялась анаэробная микрофлора (Петерс Л.Б. и соавт., 2001; Бондаренко И.В., Макеева И.М., 2014).

В стоматологической практике антибиотики показаны при лечении острых и обострении хронических гнойно-воспалительных процессов челюстно-лицевой области (одонтогенном периостите, остеомиелите, перикоронарите, синусите, абсцессах и флегмонах, тяжелых инфекционных заболеваниях полости рта, воспалительных заболеваниях пародонта и слизистой оболочке полости рта, а также для профилактики послеоперационных инфекционных осложнений.

Профилактическое назначение антибиотиков в стоматологической практике направлено на предотвращение инфекционных осложнений. Антибиотикопрофилактика обусловлена существующей статистикой инфекционных осложнений стоматологических операций. Например, частота развития воспалительных осложнений для "чистых" ран составляет 3,3%, условно "чистых" - 10,8%, контаминированных - 16,3%, "грязных ран" - 28,6% (Peterson L.J., 1990). При этом введение противомикробного препарата осуществляют не раньше чем за 1 час и не позже чем за 30 минут до операции (до бактериальной контаминации тканей) для создания его эффективной концентрации в тканях на протяжении всей операции и в течение первых 3-4 часов после нее. Антибиотикопрофилактика, начатая после "критического периода", считается запоздалой и часто не достигает своей цели.

В современной стоматологической практике наиболее распространены следующие группы антибиотиков (Г.М. Барер, Е.В. Зорян, 2006; Р.С. Козлов, А.В. Дехнич, 2013):

- пенициллины (амоксциллин, ко-амоксиклав) - препараты первого ряда;
- линкомицин - антибиотик, при абсцедировании;
- фторхинолоны: ципрофлоксацин, офлоксацин. Эти препараты эффективны в наиболее тяжелых случаях при проведении пародонтологического лечения, особенно у пациентов с сопутствующим сахарным диабетом.

В последние годы наряду с достоверным увеличением числа пациентов с гнойно-воспалительными процессами отмечается все более широкое распространение микроорганизмов с естественной и приобретенной устойчивостью к антибиотикам. Эту ситуацию нередко осложняет то, что в развитии воспалительного процесса участвуют несколько патогенных микроорганизмов. Кроме того, трудность выбора препарата для антибиотикотерапии при лечении гнойно-воспалительных процессов обусловлена наличием в очаге инфекции различных групп аэробных и анаэробных возбудителей, значительно различающихся по чувствительности к антибиотикам. В этой связи целью рациональной антибиотикотерапии служит выбор эффективного препарата и его дозы, позволяющей создавать в тканях необходимую концентрацию действующего вещества для подавления роста патогенных бактерий.

Для эффективного лечения пациентов с гнойно-воспалительными процессами возникает необходимость использования антибиотиков, действующих на разные группы возбудителей. Этим требованиям соответствует комбинированный антибактериальный препарат Ципролет А, действие которого обусловлено, входящими в его состав 500 мг ципрофлоксацина и 600 мг тинидазола.

Ципрофлоксацин - противомикробное средство широкого спектра действия, производное фторхинолона, влияющее на грамположительные и грамотрицательные палочки и кокки, золотистый стафилококк, зеленающий стрептококк, гемофильную палочку, кишечную палочку, синегнойную палочку.

Тинидазол - противопротозойное и противомикробное средство, производное имидазола. По структуре и действию он близок к метронидазолу, превосходит его в 1,5 раза по активности в отношении анаэробов, что с успехом используется при установленной резистентности возбудителей к метронидазолу.

Совместное действие ципрофлоксацина и тинидазола обеспечивает высокую эффективность Ципролета А в отношении широкого спектра возбудителей (грамположительных, грамотрицательных аэробов и анаэробов). Резистентность к нему развивается крайне медленно, т.к. у бактериальных клеток нет инактивирующих его ферментов, а персистирующих микроорганизмов практически не остается.

Важным преимуществом препарата Ципролет А является кратность приема (2 раза в день), тогда как ко-амоксиклав принимают 2-3 раза, а линкомицин и метронидазол - 3 раза в сутки. Очень неприятным побочным эффектом антибактериальных препаратов является антибиотик-ассоциированная диарея (Т. Маре, 2012). При лечении Ципролетом А вероятность ее возникновения составляет менее 1%, тогда как для линкомицина - 20-30, а для ко-амоксиклава - 10-25%.

При терапии воспалительных заболеваний челюстно-лицевой области большое значение имеет способность антибиотика проникать в костную ткань. Для Ципролета А этот показатель составляет 0,27-1,20, что в двое превышает аналогичный показатель для ко-амоксиклава и втрое - для линкомицина (Р.С. Козлов, А.В. Дехнич, 2013).

Ципролет А можно назначать больным с воспалительными процессами ЛОР-органов (средний отит, синусит, тонзиллит, фарингит) полости рта, кожи и мягких тканей ЧЛЮ (раны, ожоги, абсцессы, флегмона

и др.), челюстей (периостит, остеомиелит и височно-нижнечелюстного сустава (острый артрит), а также для профилактики послеоперационных осложнений. Широкий спектр показаний к его применению в стоматологии обусловлен тем, что терапевтическая концентрация препарата создается не только в крови, но и в слюне, миндалинах, бронхиальном секрете, костной ткани, мышцах, синовиальной жидкости, суставных хрящах и коже, т.е. во всех органах и тканях, расположенных в полости рта, ЧЛЮ и граничащих с ней областях. Кроме того, высокая эффективность Ципролета А при лечении гнойных процессов ЧЛЮ объясняется уникальным спектром его противомикробной активности. Он оказывает бактерицидное действие на семейство *Enterobacteriaceae* spp., анаэробные бактерии *Peptostreptococcus* spp. и *Fusobacterium* spp., способствующие прогрессированию и распространению одонтогенной инфекции, развитию тяжелых гнойных стоматологических заболеваний. В то время как, линкомицин, кларитромицин и метронидазол не действуют на эти микроорганизмы (Р.С. Козлов, А.В. Дехнич, 2013).

В период лечения Ципролетом А нельзя принимать алкогольные напитки, о чем необходимо предупреждать больных, т.к. тинидазол, входящий в его состав, не совместим с этанолом и вызывает нежелательные реакции (гиперемия кожи, тахикардию, тошноту, рвоту и др.).

Таким образом, широкий спектр противомикробной активности комбинированного препарата Ципролет А, быстрое создание терапевтической концентрации в органах и тканях полости рта и ЧЛЮ позволяют рекомендовать его к широкому применению в стоматологической практике.

Литература:

1. Бондаренко И.В. Комбинированный антибактериальный препарат Ципролет А и основные принципы применения антибиотиков в стоматологической практике/ И.В. Бондаренко, И.М. Макеева // Фарматека - 2014. - С.35-38
2. Петерс Л.Б. Влияние инструментальной обработки, ирригации и внесения гидроксида кальция на инфекцию в депульпированных зубах с периапикальными костными заболеваниями. / Л.Б. Петерс, Дж.Ф. Буиджс, А.Дж. Ван Винкельхоф, П.Р. Весселинк // Эндодонтия today.- 2001- № 1(2). - С. 6-7.

3. Рациональная фармакотерапия в стоматологии / Под общей ред. Г.М. Барера, Е.В. Зорян.-М. - 2006. - 568 с.
4. Справочник по антимикробной химиотерапии / Под ред. Р.С. Козлова, А.В. Дехнича. Смоленск - МАКМАХ,- 2013. - С. 25-61.
5. Mare T. Clostridium difficile - aetiological agent for antibiotic-associated diarrhea./ T. Mare // АМТ.-2012. № 2(1).- P.219-2
6. Peterson L.J. Antibiotic prophylaxis against wound infection in oral surgery / L.J. Peterson// J. Oral. Maxillofac. Surg. -1990. №48. P.618-619.

Пинелис И.С., Пинелис Ю.И., Катман М.А.
ПОСЛЕОПЕРАЦИОННОЕ ВОСПАЛЕНИЕ ТРОЙНИЧНОГО НЕРВА
ФГБОУ ВО "Читинская государственная медицинская
академия", Чита, Россия

Неврит тройничного нерва - заболевание воспалительного характера, которое поражает веточки тройничного нерва. Причин, которые вызывают воспаление тройничного нерва, не так уж и много. Часто неврит тройничного нерва появляется как следствие перенесенных инфекционных заболеваний (менингит, туберкулез, грипп, сифилис, герпетическая инфекция). В отдельную группу можно выделить внешние факторы: переохлаждение, травма, токсическое воздействие. В редких случаях воспаление тройничного нерва может быть спровоцировано инфекционными заболеваниями зубов и десен, различными процессами в пазухах (гайморова, лобная).

Если патологический процесс затрагивает первую ветвь, то боль локализуется в области кожи лба, небольшого участка волосистой части головы, верхнего века, спинки носа. Из-за нарушения работы верхней носовой пазухи пациент может жаловаться на нарушение обоняния. При неврологическом осмотре можно заметить снижение корнеального и надбровного рефлексов.

При поражении второй ветви тройничного нерва патологические симптомы наблюдаются в области верхней губы, нижнего века, верхней части щеки и участка боковой поверхности лица. Это боль, онемение, парестезии и нарушение чувствительности. Также затрагиваются зубы верхней челюсти и гайморова пазуха.

Третья ветвь имеет в своем составе двигательные и чувствительные волокна и иннервирует всю оставшуюся часть лица. Поражение третьей ветви тройничного нерва характеризуется параличом жевательных мышц и парезом мускулатуры лица. При этом очень хорошо видно западение мышц в области височной ямки, асимметрия жевательных мышц. Пациент может жаловаться не только на болевые ощущения, но и на изменения прикуса. Если поражение двустороннее, то будет отвисание нижней челюсти. Такие симптомы связаны с повреждением двигательных волокон.

Между тем в последние годы стали часто встречаться больные с воспалением второй ветви тройничного нерва после гайморотомии, вскрытия периостита и зубосохраняющих операций на верхней челюсти, особенно во фронтальном отделе. Кроме того, участились случаи повреждения периферических нервов второй ветви тройничного нерва пломбировочным материалом, прошедшим через корневой канал и выведенным за верхушку зуба в костные ткани и верхнечелюстную пазуху. В результате таких травм могут поражаться как основные, но чаще альвеолярные ветви тройничного нерва. При воспалении второй ветви тройничного нерва патологические симптомы (боль, онемение, парестезии и нарушение чувствительности) наблюдаются в области верхней губы, нижнего века, верхней части щеки, зубов верхней челюсти, гайморова пазуха участки боковой поверхности лица и др.

По нашему мнению, основным механизмом развития невралгии передней, средней и задней ветвей верхнечелюстного нерва является формирование рубцового блока в послеоперационном и посттравматическом периоде (компрессия нервных тканей рубцом). Особенностью данной патологии является то, что клиническая картина проявляется не сразу, а только через 6 - 12 месяцев после операции или травмы. В этой связи больной или врач не всегда могут установить причинный фактор.

Материалы и методы. Под нашим наблюдением на протяжении 10 лет в стоматологическом отделении Клиники ЧГМА находилось 22 больных с диагнозом: "Послеоперационный неврит второй ветви тройничного нерва". Возраст больных варьировал от 39 до 57 лет. Из них подавляющее число были женщины (81,8 %). Сторона поражения зависела от места проведения операции или эндодонтического лечения, нанесения травмы и др.

Клиника. Большинство пациентов жаловалось на постоянные, периодически усиливающиеся, ноющие, жгучие боли, появление зон онемения или парестезии соответствующих участков кожи верхней губы, щеки, подглазничной области, боковой стенки носа, зубов, десен, кожи лица. Из анамнеза заболевания установлено, что 10 больных подверглись радикальной гайморотомии внутриротовым способом, 4 - ранее лечились по поводу субназального перелома верхней челюсти, у 5 - производили перистотомию в области фронтальных зубов и у 3-х - после резекции верхушки корней верхних премоляров. Почти все пациенты отмечали появление вышеописанных жалоб через 4-6 месяцев после травмы и лечебных мероприятий в области слизистой оболочки альвеолярного отростка верхней челюсти соответствующей стороны. Из истории жизни выявлено, что имеющаяся хроническая сопутствующая патология не могла стать причиной или повлиять на течение невропатии.

Клиническая картина послеоперационной и посттравматической невропатии второй ветви тройничного нерва достаточно скудная. В этой связи таких больных иногда принимают за симулянтов или за лиц с нездоровой психикой. Нами при местном обследовании отмечены следующие клинические симптомы. Пальпация в области проекции подглазничного нерва была слабо болезненной, отмечалось снижение чувствительности кожи. В полости рта определялся, как правило, послеоперационный рубец, локализующийся в верхнем отделе альвеолярного отростка верхней челюсти. При длительном течении невропатии у некоторых обследуемых имели место десквамация эпителия слизистой оболочки, рыхлости и кровоточивости десны и др., что указывало на трофические расстройства в зоне иннервации. Дополнительные методы исследования (рентгенологические, электрооднотометрия и др.) были мало информативны.

Лечение. Обычно лечение неврита начинают с устранения причины заболевания: купирования местного воспалительного процесса, удаления пломбирочного материала из периапикальной области и др. Однако при данной патологии главным являлось ослабление или полная ликвидация влияние рубцовой ткани, окутывающей нервный ствол (компрессия, нарушение трофики и др.). С этой целью в ткани вокруг рубца по переходной складке верхней челюсти вводили 10-40 мг/мл Кеналога или Дипроспана. В зависимости от эффективности воздействия препарата количество инъекций могло достигать 5 раз. Кроме

того, на область рубца назначали 10 сеансов электрофореза 5000 ЕД гепарина, 10-15 сеансов фонофореза с мазью Контратубекса или 3000 МЕ геля Лонгидазы. Для снятия болей применяли ненаркотические анальгетики (аспирин по 0,25-0,5 г 3-4 раза в день, анальгин 0,5 2-3 раза в день, седалгин по 1 таблетке 3 раза в день, ибупрофен по 0,2 г утром до еды и 3 раза в день после еды и др.). Дополнительно пациенты получали по показаниям антигистаминные препараты, транквилизаторы, нейролептики, антидепрессанты и др.

Основным показателем эффективности комплексного лечения было уменьшение или полное снятие болей, восстановление чувствительности кожи, слизистой оболочки и зубов верхней челюсти. Между тем следует отметить, невриты, вызванные "молодыми" рубцами (3-9 месяцев), почти полностью подверглись обратному развитию под действием кортикостероидов и физиотерапевтических мероприятий. В этом месте оставался мягкий белесоватый и несколько западающий рубец. У остальных больных под действием кортикостероидов и иммунотерапии регресс "старых" рубцов достигал 60-75%.

Заключение. Терапия послеоперационных невритов второй ветви тройничного нерва при всем многообразии методов лечения, требует индивидуального подхода с учетом длительности заболевания. Наш опыт свидетельствуют о том, что наиболее эффективным является комплексное лечение, состоящее из патогенетически обоснованных методов. Кроме того, полученные данные еще раз подтверждают мнение о том, что чем раньше начато лечение молодых рубцов, тем успешнее терапия послеоперационного неврита.

Пинелис И.С., Пинелис Ю.И.

РОЛЬ СЛЮНЫ В ПАТОГЕНЕЗЕ ПАТОЛОГИЧЕСКИХ ПРОЦЕССОВ ПОЛОСТИ РТА

ФГБОУ ВО "Читинская государственная медицинская академия", г. Чита, Россия

Слюнные железы и их секрет не только выполняют специфическую пищеварительную функцию, но и обеспечивают включение защитных механизмов гомеостатического характера в ответ на патологические воздействия.

Нами установлено, что луночковые кровотечения почти не возникали после удаления зубов по поводу острого и обострившегося периодонтита, а при хроническом периодонтите они развивались часто и осложняли заживление альвеолы нагноением. Последнее вызвано тем, что при остром и обострении хронического воспаления в ротовой жидкости повышается уровень веществ, обладающих прокоагулянтным действием и способствующих формированию надежного сгустка крови сразу после удаления зуба. В то время как у лиц с хроническим периодонтитом после операции высокое содержание прокоагулянтов в слюне сочеталось с повышенным уровнем фибринолитических агентов, которые в 2-3 раза ускоряли лизис сгустка крови. Для нейтрализации фибринолитической активности слюны мы местно применили ингибитор фибринолиза - 5% р-р эпислон-аминокапроновой кислоты (ЭАКК), что приводило к сокращению числа луночковых кровотечений более чем в 10, а альвеолитов - 2-3 раза.

При исследовании роли слюны в патогенезе воспалительных осложнений у больных с переломами нижней челюсти установлено, что преобладание фибринолитических и протеолитических ферментов в ней способствует преждевременному растворению сгустка крови в щели между отломками и открывает доступ инфекции к костной ране, особенно, в первые 48 часов после травмы. Для их инактивации предложен лечебный комплекс, позволивший сократить число воспалительных осложнений с 15 до 4,6%. В поздние сроки в ротовой жидкости возрастает содержание ингибиторов протеолиза, что тормозит очищение костной раны от некротизированных тканей, замедляя регенерацию, и способствует развитию воспалительных осложнений кости. Разработанные методы коррекции факторов свертывания крови и фибринолиза в ротовом секрете при травмах ЧЛЮ устраняли последствия местного тромбгеморрагического синдрома (ТГС), сокращали в 3 раза число воспалительных осложнений и улучшали функциональные результаты.

При остром ограниченном воспалении (острый периодонтит, обострение хронического периодонтита, острый альвеолит, абсцедирующий пародонтит и др.) изменения в слюне носят защитный характер и проявляются локальным острым ТГС. Хирургические вмешательства (удаление зуба, вскрытие гнойника) заметно усиливают, имеющиеся нарушения. Однако если меди-каментозное и оперативное лечение было адекватным, то одновременно с излечением больного устранялись и сдвиги в слюне.

При хроническом течении воспаления (пародонтит, хронический периодонтит, травматический остеомиелит) выявлены признаки хронического локального, а в ряде случаев и общего ТГС, протекающего на фоне повышенного содержания ингибиторов фибринолиза и протеолиза. Возможно, на определенном этапе болезни эти изменения носят защитный характер. Однако местное применение гемокорректоров (ЭАКК, гепарина и др.) сокращало сроки нетрудоспособности на 6-7 дней, а стабилизация процесса при пародонтите удлинилась на 3-6 месяцев.

У пациентов с доброкачественными опухолями тканей и органов полости рта до лечения существенных изменений в слюне не обнаружено, но после операции увеличивался общий прокоагулянтный и фибринолитический потенциал ротового секрета. К моменту клинического выздоровления эти изменения исчезали, что свидетельствовало об их функциональном характере.

В слюне больных со злокачественными опухолями обнаружено увеличение тромбопластической, антигепариновой, фибриназной, фибринолитической и антифибринолитической активности, уровня фибриногена В и продуктов его деградации, а концентрация соединений, входящих в протромбиновый комплекс, фибриногена и число тромбоцитов снижалось.

В тканях злокачественных опухолей отмечалось увеличение уровня тканевого тромбопластина в 2 раза, антигепариновой активности в 2,5, содержания фибриназоподобных веществ в 3, ингибиторов фибринолиза в 1,5 раза по сравнению со здоровой тканью полости рта. Эти сдвиги в ротовой жидкости, на наш взгляд, играет важную роль в формировании репаративной ткани, очищении ее от продуктов распада и фибринозного налета, в обеспечении надежного местного иммунитета и гемостаза. Возможно, что слизистая оболочка полости рта является территорией, посредством которой освобождается избыток гемоклагулирующих и фибринолитических соединений. Более того, признаки местного хронического ТГС у больных со злокачественными опухолями усугубляются после лучевой терапии, что нередко становилось причиной тромбэмболии, кровотечений, некрозов, трофических язв и др.

Заключение. Проведенные исследования показали, что при одонтогенном воспалении, переломе нижней челюсти и опухолевых процессах развивается общий и местный ТГС. В его патогенезе активно участвуют гемоклагулирующие и фибринолитические соединения слю-

ны. В процессе лечения существенно изменяется содержание факторов свертывания крови и фибринолиза в ротовой жидкости, что отражается на течении заболевания, на регенерации и частоте развития осложнений. Дифференциро-ванный подход к использованию гемокорректоров значительно улучшал результаты лечения и предупреждал возникновение различных осложнений.

Таким образом, исследование биохимических свойств слюны свидетельствуют о ее важной, а иногда определяющей роли в патогенезе многих патологических процессов в полости рта. Своевременная, адекватная и целенаправленная гемокоррекция ее сдвигов положительно влияет на течение и исходы стоматологических заболеваний.

**Писаревский Ю.Л., Писаревский И.Ю., Найданова И.С.,
Никитин Я.О.**

ОСОБЕННОСТИ ДИАГНОСТИКИ ЗАБОЛЕВАНИЙ ВИСОЧНО-НИЖНЕЧЕЛЮСТНОГО СУСТАВА У ПОДРОСТКОВ

ФГБОУ ВО "Читинская государственная медицинская академия", Чита, Россия

Клиническая диагностика заболеваний височно-нижнечелюстного сустава (ВНЧС) и сегодня остается серьезной проблемой для практикующего врача-стоматолога. Особые сложности представляет диагностика синдрома болевой дисфункции ВНЧС у подростков. Данный возрастной период характеризуется незавершенным формированием зубочелюстной системы и постоянного прикуса. Кроме того, период полового созревания сопровождается неустойчивым гормональным фоном, который провоцирует неадекватные поведенческие реакции и большее количество бытовых травм по сравнению с взрослыми людьми. Бытовые травматические повреждения лица и челюстей у подростков не всегда нарушают целостность костных элементов ВНЧС, а поврежденные мягкотканые элементы не визуализируются традиционными рентгенологическими методами исследованиями. В специальной литературе травмы ВНЧС, при которых целостность костных структур не нарушена, а страдают мягкотканые элементы сустава, обозначают как "контузии ВНЧС". При сочетании механических повреждений костных и мягкотканых структур сустава, используют термин "повреждения ВНЧС".

Мы в своей практической деятельности используем термины "внутренние нарушения ВНЧС" при механических повреждениях сустава и "синдром болевой дисфункции ВНЧС" при патологии, связанной с нетравматическими поражениями мягкотканых суставных структур. Одним из этиологических факторов "синдрома болевой дисфункции ВНЧС" у подростков, на наш взгляд, является, период завершения постоянного прикуса на фоне отклонений от его физиологических параметров (формирование патологического постоянного прикуса). Кроме того, развитию "синдрома болевой дисфункции ВНЧС" способствует раннее разрушение "ключа окклюзии" (соотношение первых моляров). Сложность клинической диагностики "внутренних нарушений ВНЧС" и "синдрома болевой дисфункции ВНЧС" у подростков связана с многообразием их проявлений, не всегда четкой картиной начала заболевания и сходными симптомами при поражении самого ВНЧС, что нередко трактуется на амбулаторном стоматологическом приеме как артрит или артроз.

Трудности в выявлении структурных нарушений при поражениях ВНЧС обусловлены особенностями анатомического строения сустава. В отличие от других суставов человеческого организма, ВНЧС разделяется суставным диском, фиксированным внутрисуставными связками. Обе задние внутрисуставные связки, вместе с расположенной между ними богато васкуляризированной и иннервированной соединительной тканью (задисковая подушка Ценкера), составляют биламинарную зону. Суставной диск в комплексе с внутрисуставными связками и биламинарной зоной являются важнейшими элементами, обуславливающими нормальную функцию сустава. По данным литературы, и по нашим собственным данным, боль при синдроме дисфункции височно-нижнечелюстного сустава у подростков может быть обусловлена поражением именно мягкотканых элементов сустава (биламинарной зоны). Боль у пациентов с внутренними нарушениями в ВНЧС сопровождается синовитом и большими концентрациями общего белка, медиаторов воспаления и боли.

Основными методами диагностики при заболеваниях ВНЧС на амбулаторном стоматологическом приеме являются рентгенологические методы (обзорная рентгенография по Шуллеру, томография). Однако традиционные методы лучевой диагностики ВНЧС позволяют выявить только изменения положения головки нижней челюсти в суставной ямке

при закрытом и открытом рте, а также грубые изменения костных структур, которые, в подростковом возрасте, как правило, отсутствуют. Начальные нарушения и изменения мягкотканых структур при "внутренних нарушениях ВНЧС" и "синдроме болевой дисфункции ВНЧС" не находят отображения на обычных рентгенограммах в условиях естественной контрастности. При традиционном рентгенологическом исследовании нет возможности выявления посттравматического гемартроза, наличие которого при отсутствии адекватных лечебных мероприятий может привести к возникновению отдаленных осложнений (деформирующего артроза, контрактур).

Наибольшими возможностями в диагностике поражений мягкотканых структур ВНЧС обладает метод магнитно-резонансной томографии (МРТ), который в мире принят за "золотой стандарт" в исследовании ВНЧС. И, что особенно важно для подросткового возраста, МРТ дает возможность неинвазивно, без лучевой нагрузки на растущий организм, выявить весь комплекс патологических изменений в суставе. МРТ позволяет визуализировать патологические изменения синовиальной оболочки, суставного диска, внутрисуставных связок, биламинарной зоны. Высокая информативность метода и его безвредность позволяет без каких-либо ограничений использовать МРТ как для наиболее раннего и полного определения всех признаков патологического процесса в суставе, так и для контроля эффективности лечения.

Таким образом, для диагностики синдрома болевой дисфункции височно-нижнечелюстного сустава неоценимым диагностическим методом исследования является магнитно-резонансная томография. МРТ позволяет точно оценить патологические процессы и продемонстрировать, что смещение суставного диска, а также повреждение задисковых нервно-сосудистых структур биламинарной зоны является основным механизмом происхождения боли при синдроме дисфункции ВНЧС у подростков.

**Попова Е. С., Секержитская М.А.,
Джафарова Сабина Мехман кызы**
**КОМПЛЕКСНАЯ СИСТЕМА РЕАБИЛИТАЦИЯ ДЕТЕЙ
ДОШКОЛЬНОГО ВОЗРАСТА С ВРОЖДЕННЫМИ
АНОМАЛИЯМИ ЗУБОЧЕЛЮСТНОЙ СИСТЕМЫ В Г. ЧИТА**
***ФГБОУ ВО "Читинская государственная медицинская
академия", Чита, Россия***

Актуальность проблемы. Одним из важнейших направлений современной медицинской науки и практики на сегодняшний день считается лечение детей с болезнями, приводящими к ограничению их жизненных и социальных функций. Создание оптимальных условий для успешной коррекции нарушений в развитии ребенка, в воспитании, обучении, социально-трудовой адаптации и интеграции его в обществе относится к числу важнейших задач любого государства.

К сожалению, современное состояние здравоохранения не всегда позволяет ребенку-инвалиду получить реабилитационную помощь своевременно и в полном объеме. Особенно в том случае, когда его инвалидность не связана с непосредственной угрозой для жизни. Причина этого во многом определяется отсутствием алгоритма обязательных конкретных действий врачей и социальных работников, которые предпринимаются в разные периоды жизни ребенка, начиная с вопросов планирования его рождения в семье группы риска, профилактики и ранней диагностики врожденных пороков развития до адаптации подросшего пациента к жизни в открытом обществе. (Кириченко Ю.Н., Разиньков Д.В., 2012; Немкова С.А. и соавт., 2013; Низова Л.М., 2003).

Врожденные патологии развития челюстно-лицевой области по своей актуальности и сложности занимают особое место в челюстно-лицевой хирургии. Данные нарушения развития ведут к деформациям средней зоны лица, дисгармонии развития лицевого скелета, грубо нарушают эстетику лица и отрицательно влияют на социальный и психологический статус пациентов. Для восстановления функции жевания, речи и эстетики помимо костно-реконструктивных операций необходимы также ортодонтические и ортопедические мероприятия (Ешиев А. М. и соавт., 2014).

В настоящее время по данным ВОЗ частота рождаемости детей с расщелиной губы и неба в среднем составляет 1:750 новорожденных

(по России данный показатель колеблется от 1:1000 до 1:600 в разных регионах), что составляет 20-30 % от всех пороков развития человека и 86 % от пороков развития челюстно-лицевой области.

Несмотря на бурное развитие современных медицинских технологий в сфере диагностики и лечения врожденных аномалий у детей в Забайкальском крае, за последние десятилетия отмечается неуклонный рост врожденных пороков. Тенденция к значительному повышению распространенности данного вида аномалий обусловлена экологическими, экономическими, социальными и другими условиями, влияющими на здоровье родителей и их детей. (Кириченко Ю.Н., Разиньков Д.В., 2012). По сравнению со средней полосой России имеется достоверная разница в показателях распространенности данной патологии, так в Чите каждый год рождается один ребенок с врожденными пороками на 600 детей, с населением 250-300 тысяч; а в Москве данный показатель составляет 1:800 с населением 5-6 мил.

В отношении детей с врожденной челюстно-лицевой патологией крайне необходима преемственность в работе специалистов многочисленных учреждений медицинского, педагогического и социального плана, направленная на социальную адаптацию, частичную или полную реабилитацию лиц с врожденной челюстно-лицевой патологией и предотвращение их инвалидизации. Комплексное лечение, медицинская и социальная реабилитация детей с врожденными расщелинами лица требует больших финансовых затрат на лечение таких детей, на осуществление социальных льгот и выплату пособий семьям, в которых есть ребенок - инвалид. (Булгакова Е. А., 2009, Кириллук О.М., 2013; Немкова С.А., 2013).

Ребенок имеет право на медицинскую помощь, соответствующую наивысшим стандартам, которая может быть реально обеспечена. Государства должны делать особый упор на предоставление первичной медико-санитарной помощи, профилактику болезней, санитарную пропаганду и сокращение детской смертности (статья 24). (Ешиев А. М. и соавт., 2013).

Актуальность совершенствования организации ортодонтической помощи в новом тысячелетии не вызывает сомнений.

Цель работы. Повышение качества комплексной реабилитации детей дошкольного возраста с врожденными и приобретенными аномалиями и деформациями зубочелюстной системы в условия специализированного центра в Забайкальском крае.

Задачи исследования.

1. Создание совместно с комитетом образования г. Чита инновационной площадки на базе муниципального бюджетного дошкольного образовательного учреждения "Центр развития ребенка - детский сад № 28."
2. Разработать систему комплексной реабилитации детей с врожденными аномалиями зубочелюстной системы.

Обсуждение полученных результатов. На сегодняшний день совместно с комитетом образования получен статус инновационной площадки в ДДУ № 28. В течение 2015-2016г. проведена предварительная подготовка по реализации данного проекта. Исследованы дети дошкольного возраста 3-6 лет, посещающие детские дошкольные учреждения г. Чита в количестве 1500 человек, в том числе 280 детей дошкольного учреждения №28. Установлена высокая распространенность приобретенных аномалий зубочелюстной системы, которая составила 82%. В ДДУ № 28 на начало эксперимента количество детей с ЗЧА составило 78%, в числе которых 6% врожденные аномалии. С врожденной расщелиной губы и неба 2 ребенка. Среднестатистическое значение врожденных аномалий из общего числа обследованных составило 8%.

Задачей подготовительного этапа являлось повышение уровня стоматологической просвещенности у детей дошкольного возраста, для дальнейшей комплектации групп детей с врожденными аномалиями. Полученные результаты за 2016г. - снижение распространенности приобретенных аномалий на 38%, повышение уровня знаний на 68%. В группах еженедельно проводились уроки гигиены, том числе и на темы ухода за детьми с врожденными аномалиями.

На сегодняшний день ДДУ № 28 готов к приему детей и комплектации групп со здоровыми детьми по г. Чита. При получении направления родителям будет предложен специализированный детский комбинат, в котором ребенка будут вести соответствующие специалисты (ортодонт, психолог, логопед). Что позволит существенно повысить эффективность лечебных и реабилитационных мероприятий, что в дальнейшем улучшит качество жизни будущего поколения.

Пронин М.Ю., Петрова А.М.
ОБЕЗБОЛИВАНИЕ НА ДЕТСКОМ СТОМАТОЛОГИЧЕСКОМ ПРИЕМЕ
ФГБОУ ВО "Читинская государственная медицинская
академия", Чита, Россия

Обезболивание при оказании стоматологической помощи пациентам детского возраста, безусловно, играет одну из важнейших ролей, однако представляет большую сложность для врача. С одной стороны, устранение болевого синдрома необходимо для проведения лечения. С другой, местное обезболивание затруднительно в силу страха ребенка перед иглой, шприцем, чувством "онемения", "раздувания" тканей, болью во время инъекции. Правильно выбранная тактика местного обезболивания на основании рационального выбора анестетика, техники анестезии с применением новейших инструментов может быть верным шагом к достижению успеха в лечении.

Выбор местного анестетика определяется на основе соматического статуса ребенка, возраста и веса. Местная анестезия показана детям старше 4 лет, т.к. до 4 лет безопасность применения всех местных анестетиков остается неизученной (Зорян Е. В. и соавт., 2009). Использовать ее до 4 лет можно только в оправданных случаях, когда возможный риск развития осложнений от непроведенного лечения превышает риск возникновения осложнений от местной анестезии (Кисельникова Л. П., Токарева А. В., 2008). При использовании местной анестезии у детей до 4 лет следует информировать родителей о неизученном влиянии анестетика на здоровье ребенка, добросовестно вести медицинскую документацию. Предельно строго следует проводить расчет дозировки вводимого анестетика, в пересчете на массу тела ребенка. Данная проблема является широко обсуждаемой в медицинских научных кругах и, к сожалению, остается далекой от решения.

С точки зрения безопасности применения на амбулаторном стоматологическом приеме детей получили широкое распространение анестетики артикаинового ряда (Зорян Е. В. и соавт., 2007; Рабинович С. А., Васильев Ю. Л., 2011). Это обусловлено тем, что 4%-ный Артикаин обладает относительно низкой жирорастворимостью по сравнению с лидокаином и мепивакаином, меньше проходит через гистогематические барьеры. Его метаболизм протекает быстрее чем другие анестетики.

тетиками. Период полувыведения ($t_{1/2}$) артикаина - 20 минут, $t_{1/2}$ лидокаина - 90 мин., $t_{1/2}$ мепивакаина - 114 мин.

Анестетики амидного ряда: мепивакаин, лидокаин - являются анестетиками выбора в детской стоматологии. В РФ 2%-ный лидокаин не выпускается в карпулированной форме и использование его в детской практике ограничено возможностями устаревшей технологии: ампулы, пластиковый шприц, иглы большого размера и диаметра.

Мепивакаин 3%-ный не содержит консервантов и вазоконстрикторов, рекомендован к использованию при наличии у ребенка сопутствующей патологии и предназначен для проведения коротких по длительности вмешательств. У детей, больных бронхиальной астмой, для местной анестезии применяют 3%-ный мепивакаин без эpineфрина (Зорян Е. В. и соавт., 2008), т.к. не содержит сульфитов (стабилизатор эpineфрина), которые могут быть причиной возникновения приступа бронхоспазма. 3%-ный мепивакаин показан и детям с патологией сердечно-сосудистой системы в стадии компенсации.

Выбор разведения вазоконстриктора зависит от предполагаемой длительности вмешательства и наличия у ребенка сопутствующей патологии. Как правило, длительность лечения ребенка не превышает 20-30 минут. В большинстве случаев при лечении кариеса и его осложнений, удалении временных зубов нет необходимости в обеспечении длительного по времени обезболивания анестетиками с высоким содержанием эpineфрина (1:100000).

У детей анестетики с высоким разведением вазоконстриктора 1:100000 используют только для проведения ряда операций (удаление ретинированных, сверхкомплектных зубов, апперкулэктомии, цистэктомии, пластики преддверия полости рта, удалении новообразований и др.), в том числе для гемостаза. Длительность обезболивания составляет 75 минут для пульпы зуба и 360 минут для мягких тканей. При других стоматологических вмешательствах неоправданно и несоизмеримо с объемом вмешательства использование таких анестетиков.

Анестетики с низким разведением вазоконстриктора 1:200000 показаны для большинства амбулаторных вмешательств в стоматологии у детей. 4%-ный артикаин 1:200000 обеспечивает анестезию мягких тканей на протяжении 180 минут и пульпы зуба 45 минут, что удовлетворяет протоколу большинства амбулаторных вмешательств.

Сегодня в странах Европы появились анестетики на основе 4%-ного артикаина с эпинефрином 1:400000, которые обеспечивают анестезию пульпы зуба на протяжении 20 минут и мягких тканей - 1 часа. Этот анестетик обеспечивает необходимую для врача длительность анестезии и короткий период "онемевших" тканей, что важно у детей.

Между анестетиками с вазоконстрикторами 1:100000, 1:200000 и 1:400000 нет разницы в глубине анестезии и эффективности, но существует отличие в длительности анестезии пульпы зуба. Многие стоматологи ошибочно подразделяют анестетики на "сильные" (1:100000) и "слабые" (1:200000), что является заблуждением.

Анестетики без вазоконстриктора используют для проведения коротких по длительности вмешательств у детей с сопутствующей патологией, но они не гарантируют полной безопасности и не снижают риска развития осложнений.

Вазоконстрикторы добавляют к анестетику не только для увеличения длительности обезболивания, но и для снижения их токсичности. Все анестетики обладают сосудорасширяющим действием и подвергаются достаточно быстрой абсорбции в кровяное русло. Добавление вазоконстриктора замедляет абсорбцию анестетика и пролонгирует его действие. При использовании анестетика без вазоконстрикторов указанный эффект не возникает. Анестетик форсировано поступает в кровь, что может привести к токсической реакции. Осложнение возможно при превышении допустимой дозировки, которая различна для анестетиков с вазоконстриктором и без него.

Анестетики без вазоконстриктора обеспечивают различную длительность обезболивания тканей зуба. В частности, 2%-ный лидокаин действует на пульпу зуба в течение 5 минут, при этом скорость наступления анестезии составляет тоже 5 минут, что является неудовлетворительным для врача. Использование 2%-ного лидокаина без вазоконстриктора нецелесообразно для обезболивания зубов.

3%-ный мепивакаин в сравнении с другими анестетиками обладает менее выраженным сосудорасширяющим действием, что обуславливает возможность его применения без добавления вазоконстриктора. Он обеспечивает обезболивание на протяжении 10-20 минут, при этом лечение начинают с 5-й по 20-ю минуту при проведении терапевтических вмешательств и с 10-й по 20-ю при операции удаления зуба.

Артикаин 4%-ный является короткодействующим: обезболивание пульпы зуба на протяжении 6 минут, мягких тканей 45 минут. Его широкое использование в стоматологии детского возраста ограничено из-за слишком короткого действия, которое не подходит для большинства вмешательств.

Таким образом, анестетики без вазоконстриктора не оказывают влияние на деятельность сердечно-сосудистой системы, менее аллергенны, т.к. не содержат консервантов, однако в силу ускоренной абсорбции токсичны и безопасны в использовании при соблюдении дозировки.

После стоматологического лечения немаловажно предупредить родителей о том, что ребенок может травмировать ткани губ и щек, не чувствуя их после местной анестезии. Длительность периода "онемения" составляет в среднем 2 часа для анестетиков 1:200000 и 5-6 часов для анестетиков 1:100000. Длительный период "онемения" мягких тканей неблагоприятен и может привести к травме (ребенок, не чувствуя боли, кусает "онемевшие" ткани), которая в некоторых случаях может привести к обширным раневым дефектам и последующей деформации красной каймы губ.

Дозировка. Во всех случаях местного обезболивания проводят расчет дозы вводимого анестетика в пересчете на массу тела ребенка. Для препаратов артикаина с вазоконстриктором рекомендуемая дозировка составляет 5 мг (взрослые 7 мг.) на 1 кг веса, для мепивокаина - 4,4 мг/кг., лидокаина - 2 мг/кг., новокаина 15 мг/кг. Перед местным обезболиванием вес ребенка уточняют у родителей. В клинике удобно использовать таблицу с весом и максимально допустимой дозой вводимого анестетика.

На амбулаторном приеме встречаются дети, страдающие ожирением, метаболическим синдромом. В этих случаях расчет дозы анестетика проводят без учета жировой ткани.

Инъекционный инструментарий. Для местного обезболивания у детей применяют карпульные шприцы различной конструкции. Отдать предпочтение следует инъекторам, предназначенным для проведения аспирационной пробы (Рабинович С.А. и др., 2013; Тарасенко С.В. и др., 2013). Местное инъекционное обезболивание у детей сопряжено с риском внутрисосудистого введения местного анестетика, что объясняется высокой степенью васкуляризации тканей челюстно-лицевой области детей. У взрослых частота внутрисосудистого введения анестетика при мандибулярной

анестезии составляет 10-15 %, а у детей - 20-25 %.

Лучшими техническими характеристиками обладают шприцы с плунжером в виде якоря и штопора. Выбор инъекционной иглы зависит от метода обезболивания. Для проводниковых методов используют иглы диаметром не менее 0.4 мм (27G), т.к. иглы 0.3 мм (30G) излишне изгибаются в тканях (дефлексия), что приводит к депонированию анестетика в стороне от предполагаемой конечной точки обезболивания (Рабинович С. А., Васильев Ю. Л., 2011), а также возможен отлом иглы. Это осложнение возникает при резком движении ребенка: отдергивании головы, резком закрывании рта. Иглы 0.3 мм (30 G) целесообразно использовать для инфильтрационной анестезии. Мнение о том, что чем тоньше игла, тем менее болезненна инъекция, можно отнести к разряду заблуждений, т.к. диаметр иглы не влияет на снижение степени болезненности проводимого обезболивания (Malamed S. F., 2002).

Особенности обезболивания временных зубов. Безусловно, выбор метода обезболивания зависит от планируемого вмешательства. При лечении кариеса и пульпита временных зубов предпочтение отдается инфильтрационным методам, проводимым с вестибулярной (щечной/губной) стороны, при этом нет надобности в проведении язычной или небной анестезии. Это объясняется преобладанием в структуре челюстных костей губчатого вещества и большого количества питательных отверстий, облегчающих диффузию местного анестетика.

С целью снижения степени болезненности инъекции и повышения уровня комфорта для ребенка следует придерживаться следующих рекомендаций по проведению местного обезболивания. Необходима предварительная отвлекающая подготовительная беседа с ребенком, при которой врач использует термины, понятные для ребенка (не произносятся слова "укол", "шприц", "анестезия", "удаление", "игла"). Ребенок не должен видеть (сопровождать взглядом) инъекционный инструментарий (инструменты подаются ассистентом вне видимости ребенка). Следует проводить аппликационную анестезию, чтобы ребенок не чувствовал этапа прокола слизистой. Должно соблюдаться правило: "одна игла - один вкол", так как при случайном контакте иглы с костной тканью челюсти ее острие деформируется, происходит загиб в противоположную от скоса сторону и повторная инъекция этой же "тупой" иглой в другом сегменте будет проходить с приложением давления, неприятного для ребенка. Вводить анестетик нужно медленно, 1 мл/мин, так

как форсированное введение анестетика приводит к гидродинамической травме тканей, что причиняет боль. Двухэтапное введение порции анестетика. При проведении инфильтрационной анестезии врач первоначально вводит небольшое количество анестетика 0.1 подслизисто, при этом визуально определяется зона инфильтрации тканей размером с просыаное зерно. Далее врач беседует с ребенком на протяжении 2-3 минут. Последующее введение основной порции анестетика проходит безболезненно. Температура раствора анестетика должна быть близка к температуре тела ребенка. Для этого не следует хранить карпулы анестетика в холодильнике. Перед инъекцией врач может "согреть" карпулу в руке или в проточной горячей воде. Объем вводимого анестетика для инфильтрационного обезболивания временных резцов и клыков составляет в среднем 0.3 мл, для обезболивания временных моляров используется 0.5-0.6 мл. Не следует проводить поднадкостничную анестезию, это причинит ребенку боль и не приведет к увеличению эффективности. Игла должна продвигаться подслизисто по направлению к верхушкам корней зубов.

Особенности обезболивания постоянных зубов. У детей выбор метода обезболивания зависит от возраста ребенка и степени его развития. Сложности обезболивания возникают при лечении моляров нижней челюсти, что обусловлено разной степенью толщины кортикального слоя костей лица.

В большинстве случаев при лечении неосложненного кариеса постоянных зубов нижней челюсти у детей до 12 лет достаточно проведения инфильтрационного обезболивания. У детей старше 12 лет инфильтрационное обезболивание эффективно только в области резцов и премоляров. Для лечения клыков нижней челюсти у детей старше 12 лет следует проводить мандибулярную или ментальную анестезию, объем вводимого анестетика 0.6-1 мл. Для лечения первых моляров при коротких по длительности вмешательствах (15-20 минут) эффективно проведение инфильтрационной щечной анестезии, при этом объем вводимого анестетика составляет 0.6-1 мл. Инфильтрационное обезболивание вторых моляров нижней челюсти не так эффективно, в большинстве случаев полноценное обезболивание тканей пульпы возможно только с применением проводниковой мандибулярной анестезии. У детей младше 6 лет нижнечелюстное отверстие находится ниже окклюзионной поверхности, поэтому вкол иглы при мандибулярной анесте-

зии проводится на уровне окклюзионной поверхности. Соответственно, у детей 6-10 лет вкол иглы проводится выше окклюзионной поверхности на 5 мм, и только у детей старше 10 лет мандибулярная анестезия проводится по аналогии с взрослыми. При проведении мандибулярной анестезии для снижения риска внутрисосудистого введения анестетика во всех случаях следует проводить аспирационную пробу. Вводить анестетик следует медленно.

Ментальная анестезия проводится с учетом периода развития зубочелюстной системы. По сравнению с взрослыми подбородочное отверстие у детей расположено значительно кпереди: у детей до 4 лет - в области временных клыков, у детей 4-6 лет - в области первого временного моляра.

Помимо проводниковых и инфильтрационных способов обезболивания, ставших уже традиционными стали пародонтальные и внутрикостные методики. Однако вопрос безопасности их применения остается открытым, т.к. при интралигаментарной анестезии анестетик проходит через губчатое вещество челюстей, достигая периапикальной области. Вазоконстриктор оказывает длительный сосудосуживающий эффект (Brannstrom M. и др., 1984; Tagger E. и др., 1994), безопасность которого не изучена для зубов в период их формирования.

Внутрикостная анестезия не показана к применению в стоматологии детского возраста, т.к. существует опасность травмы зачатков зубов, негативного влияния вазоконстриктора на зоны роста периапикальных тканей. Однако нельзя полностью отрицать вышеуказанные методы при лечении постоянных зубов со сформированными верхушками в связи с высокой эффективностью интрасептальной, внутрикостной и интралигаментарной анестезии при лечении моляров нижней челюсти (Медведев Д. В. и др., 2010; Петрикас А. Ж. и др., 2010).

Таким образом, эффективность обезболивания в стоматологии детского возраста зависит не только от мануальных навыков врача, но и от его теоретической подготовки по фармакологии лекарственных средств, психологии работы с детьми. Появление новых средств и способов обезболивания позволяет врачу достичь высокого профессионализма в работе с детьми.

Рудакова Л.Ю., Климова И.С.

ОЦЕНКА ЭФФЕКТИВНОСТИ ВЕСТИБУЛОПЛАСТИКИ С ПРИМЕНЕНИЕМ FRP- МЕМБРАНЫ

*ФГБОУ ВО "Читинская государственная медицинская
академия", Чита, Россия*

Несмотря на все разнообразие и возможности ортопедического протезирования в стоматологии (съёмные, несъёмные конструкции, протезирование на дентальных имплантах), в настоящее время остаются проблемы оптимальной фиксации съёмной конструкции к альвеолярному отростку челюсти. У пациентов после удаления зубов часто возникает неравномерная атрофия альвеолярного отростка, что осложняет протезирование съёмными конструкциями за счет сбрасывания протеза. В зависимости от степени атрофии альвеолярного отростка сбрасывание съёмной конструкции может происходить как во время приема пищи, так и во время разговора. К сожалению, протезирование на дентальных имплантах показано не всем пациентам, что может быть связано с их общим и местным статусом, а также финансовым благосостоянием. В связи с этим, увеличение высоты альвеолярного края челюсти за счет хирургического углубления преддверия полости рта является гарантией оптимального ортопедического лечения пациентов, а зачастую, значительным повышением качества их жизни.

Материалы и методы. Нами было пролечено 12 пациентов с полной вторичной адентией и мелким преддверием полости рта, обратившихся в поликлиническое отделение клиники ФГБОУ ВО ЧГМА с целью рационального протезирования. Возраст пациентов составил от 60 до 75 лет, из них -6 мужчин и 6 женщин. У всех пациентов отмечалась значительная атрофия альвеолярных отростков челюстей, глубина преддверия составляла в среднем 6мм, в связи, с чем происходило сбрасывание съёмных протезов и возникала невозможность их использования. Протезирование на имплантах данным пациентам было противопоказано вследствие различных причин (наличие патологии ССС, сахарного диабета, заболеваний ЖКТ), возраста, материального благосостояния. Всем пациентам было проведено углубление преддверия рта по модифицированной методике Эдлан-Мейхеру, при которой разрез производился по уровню прикрепленной и некрепленной десны, отслаивались щечные тяжи до предполагаемого нового уровня

преддверия полости, мобилизовался слизистый лоскут. В результате, формировалась новая оптимальная высота, лоскут фиксировался узловыми швами из викрила. Образовавшийся дефект слизистой закрывался 2 способами: у 6 пациентов (1 группа) использовалась диплен-пленка с хлоргекседином, у других 6 человек (2 группа) использовалась FRP- мембрана, подшиваемая к краям раны, полученная при центрифугировании собственной крови пациента на центрифуге "EBA-200" при скорости 3500 об/10 минут. В послеоперационном периоде пациентам обеих групп назначалась антибактериальная ("азитрамицин", "сумамед", 0,5x1 р/д 3 дня), десенсибилизирующая ("супрастин" 0,025x2 раза в день, 5 дней), противовоспалительная терапия ("найз" 0,1 x 2 раза в день 5 дней). Местно: в течение первых 24 часов накладывалась давящая повязка и холодовой компресс (20 минут). Пациенты в послеоперационном периоде ежедневно наблюдались, производилась антисептическая обработка с 0.02% раствором хлоргексидина. Послеоперационный период протекал у пролеченных нами пациентов без осложнений. Швы снимались на 10 сутки после операции.

У пациентов 1 группы послеоперационный отмечался умеренный (у 3 человек) и незначительный (у 3 человек) отек мягких тканей в течение первых двух суток, у пациентов 2 группы отек был гораздо менее выражен (у 2 человек) или отсутствовал (у 4 человек). Болевые ощущения купировались у пациентов 1 группы на пятые сутки, у пациентов 2 группы - на третьи-четвертые сутки. У пациентов 1 группы полная эпителизация раны осуществлялась через 3 - недели после операции, причем образовавшийся рубец соответствовал требованиям для проведения рационального протезирования. В первые 3 суток у пациентов 2 группы рана была покрыта фибринозным налетом, эпителизовалась в течение 2 недель. Послеоперационный рубец отличался большей податливостью и эстетичностью по сравнению с пациентами 1 группы.

Выводы:

1. Хирургическая подготовка полости рта к протезированию (углубление преддверия полости рта) позволяет оптимизировать ортодонтическое лечение пациентов с полной вторичной адентией.
2. Методика закрытия послеоперационной раны с использованием FRP- мембраны позволяет сократить сроки послеоперационной реабилитации и улучшить качество послеоперационного рубца.

Смирницкая М.В., Обухова Ю.Г., Кузнецов И.А.
ВЫБОР СРЕДСТВ ГИГИЕНЫ ПРИ ГИПЕРЕСТЕЗИИ ЗУБОВ
ФГБОУ ВО "Читинская государственная медицинская академия", Чита, Россия

Гиперестезия зубов - это повышенная чувствительность к температурным, химическим и механическим раздражителям, которая сопровождается внезапными ноющими и острыми болезненными ощущениями. Данное проявление обусловлено патологией зубов некариозного характера, а также заболеванием пародонта. Генерализованная гиперестезия твердых тканей зуба характеризуется сильной болью, которая распространяется на все зубы одновременно. В свою очередь при локальной форме боль возникает в одном или в нескольких зубах. Состояние гиперестезии серьезно ухудшает нормальную жизнь человека, когда нельзя не только порадоваться любимому блюду, но и сама чистка зубов превращается в испытание болью. Решить проблему в домашних условиях помогут специальные зубные пасты.

Существует несколько видов зубных паст при гиперестезии. В состав таких паст входят: кальций, фтор, фосфор или жирные кислоты; калий и цинк; папаин и полидон; компоненты в виде ферментов или биологических добавок из соединений, образующих пленку на поверхностях зубов.

Врачу, чтобы дать рекомендации, необходимо изучить состав пасты для принятия решения о том, подходит ли она данному пациенту.

Советы по выбору пасты:

- предельная концентрация фторидов (фторид натрия, олова, аминифторида) не должна превышать соотношение два процента (в детской практике не более одного);
- страдающим аллергией противопоказаны парабены (метилпарабен);
- показатель абразивности должен быть низким (не превышать показатель 40) с указанием на пасте определения "Sensitive";
- противопоказана зубная паста с указанием "White", которая является высокоабразивной благодаря содержанию специфических компонентов (кислоты, перекиси);
- ежедневно употребляемая зубная паста не должна иметь в составе сильнодействующие вещества типа триклозанов или отбеливающих перекисей (перекись карбамида).

Правила использования зубной пасты. Рекомендуется использовать лечебную зубную пасту на протяжении месяца. Далее желателен переход на другую пасту, с более мягким действием и меньшей концентрацией лечебных составляющих. Такую комбинацию паст используют до полного закрепления лечебного эффекта (уменьшения болезненности зубов после воздействия привычных раздражителей в виде разных видов пищи). Изредка назначают использование двух паст на один курс лечения с чередованием применения в разное время суток. Чистить зубы одной из паст потребуется не меньше пяти минут, так как в это время происходит процесс проникновения лечебных компонентов в структуру зуба.

Применение специальных зубных паст является одним из методов комплексного лечения, которое должен назначать и корректировать врач-специалист раз в несколько месяцев.

Список зубных паст, помогающих уменьшить проявления гиперестезии, достаточно обширен, в том числе, продукция под следующими марками.

"Лакалют Экстра Сенсетив" - немецкий препарат, отлично зарекомендовавший себя не только в России, но и на мировом стоматологическом рынке. Включает сразу несколько полезных элементов, а именно, стронций, калий и фтор, образующих пленку на поверхностях зубов, благодаря чему способствует устранению неприятных ощущений и профилактике развития заболевания.

"Мексидол Дент Сенсетив". Выгодным отличием этого продукта является лекарственный состав выраженного положительного воздействия, используемый для устранения кровоточивости десны и купирования чрезмерной чувствительности зубов. Такую пасту не следует применять на постоянной основе, достаточно будет прохождения курса, длительностью до одного месяца.

"Сенсодайн Ф" - английская зубная паста. Слабой стороной ее состава является то, что она не применяется при сильно выраженной проблематике. Продукт приносит положительные изменения при средней степени заболевания. Его основными активными компонентами являются цитрат цинка и фторид натрия.

"Президент Сенсетив" - итальянская продукция. Повышает непроницаемость эмали, уменьшает боль и делает ваши зубы менее восприимчивыми к внешним раздражителям. Основные действующие ком-

поненты - фтор и калий. Среди положительных характеристик - низкий уровень абразивности.

"Силка Комплит Сенсетив" - бюджетный немецкий продукт, отличающийся умеренным качеством и достаточно простым составом на основе фтора, калия и карбамида. Регулярно используя такой состав, можно купировать болезненные ощущения, сделать эмаль более прочной и уменьшить вымывания кальция из зубов.

Oral-B Sensitiv - отбеливающая фторсодержащая зубная паста для чувствительных зубов, которая помогает защитить от чувствительности и устранить причины чувствительности зубов. Oral-B PRO-SENSITIVE создает кислотоупорный защитный барьер. При регулярном использовании зубной пасты Oral-B, её специальные ингредиенты заполняют каналцы дентина, и не только блокирует и предотвращает от болезненности во время приёма холодной и горячей пищи, но и устраняет проблемы, которые вызывают сильную чувствительность зубов.

Новый Жемчуг для чувствительных зубов - отечественная разработка для устранения последствий гиперестезии, содержит нитрат калия. Эффективно очищает зубы, удаляет зубной налет, не раздражая эмаль, десну и слизистую оболочку полости рта. Паста снижает болезненные ощущения, а фтористое соединение укрепляет эмаль зубов и защищает их от кариеса. Имеет приятный мятный вкус, прекрасно освежает дыхание.

Зубная паста Новый Жемчуг Кальций. Способствует снижению повышенной чувствительности эмали, предотвращает развитие кариеса у детей и взрослых. При постоянном применении пасты восполняются дефицит кальция и фосфора в твердых тканях зубов, укрепляется и восстанавливается эмаль зубов. Обладает классическим мятным вкусом. Рекомендуются для применения в регионах с повышенным содержанием фтора в воде.

R.O.C.S. Sensitiv. Высокоэффективный состав и механизм действия обеспечивают быстрое снижение повышенной чувствительности зубов, наполняют эмаль минералами и одновременно бережно осветляют зубы в среднем на 1,5 тона! Уникальное сырье собственного производства - микрочастицы гидроксиапатита кальция в композиции с глицерофосфатом кальция, соединением магния и ксилитом обеспечивают защиту от кариеса и способствуют восстановлению эмали и блеска зубов. Содержит 100% натуральный ароматизатор мелисса,

надолго освежает дыхание. Подходит для длительного ежедневного применения. Без фторидов, пирофосфатов, парабенов, лаурилсульфата натрия, пероксидов и агрессивных абразивов. Для обеспечения более выраженного эффекта рекомендуется сплюнуть излишки зубной пасты, не ополаскивать рот и воздержаться от приема пищи и напитков в течение 30-40 минут.

При гиперестезии эмали зубов необходимо использовать щетки только с мягкими закругленными щетинками. К примеру, зубная щетка из серии Специалист для чувствительных зубов от Pigeot, разработанная специально для бережного и эффективного ухода, имеет только мягкие и экстрамягкие щетинки. Благодаря этому повреждение эмали при чистке зубов исключено. Также головка данной щетки имеет волнистую поверхность, что помогает качественно очищать даже труднодоступные места в ротовой полости. Еще одним удобством в применении данной зубной щетки является нескользящая и эргономичная ручка.

Таким образом, при гиперестезии эмали следует использовать специальную зубную пасту для чувствительных зубов и щетку с мягкой щетиной. Следует помнить, что правильная ежедневная гигиена ротовой полости крайне важна не только для предотвращения или снижения чувствительности зубов, но и для предупреждения развития многих других стоматологических проблем.

Литература

1. Волкова Ю., Шапиро Е., Липовская И. Профилактика стоматологических заболеваний. Спб.: ООО "МЕДИ издательство", 2008. С. 46-50
2. Попруженко Т.В., Терехова Т.Н. Профилактика основных стоматологических заболеваний. М.: МЕДпресс-информ, 2009. С. 301-305
3. Улитовский С.Б., "Стоматология. Профилактика как образ жизни". СПб: издательство "Человек", 2009. С. 54-56
4. Ж.Г. Муравяникова Гигиена полости рта: Учебно-методическое пособие". Ростов н/Д: "Феникс", 2007. С. 14-18
5. <http://www.studfiles.ru/preview/5585633/page:2/>

Смирницкая М.В., Обухова Ю.Г., Кузнецов И.А.
"КОВРОВАЯ ДОРОЖКА" - ВАЖНЫЙ ЭТАП
ЭНДОДОНТИЧЕСКОГО ЛЕЧЕНИЯ
ФГБОУ ВО "Читинская государственная медицинская академия", г. Чита, Россия

Предварительное прохождение, разведка канала - создание "ковровой дорожки" являются первым этапом инструментальной подготовки канала после создания доступа к полости зуба. Было отмечено, что врачи сталкиваются со сложностями именно в этой фазе лечения. Возможные проблемы включают перелом инструмента, создание уступа, изменение формы канала, ленточную перфорацию, апикальную перфорацию, формирование изгиба и апикальную блокаду. Описанные ошибки приводят к неполной санации системы корневых каналов и снижают шансы на успех эндодонтического лечения.

Создание ковровой дорожки является обязательным условием как для техники "Step-Back", выполняемой ручными инструментами, так и для техники "Crown-Down", выполняемой как ручными, так и машинными инструментами (рекомендации ESE - European Society of Endodontology).

Согласно исследованиям Др. Берутти (2013), машинные инструменты лучше, чем ручные, т.к. они сохраняют анатомию канала при создании "ковровой дорожки", сводя риск транспортиции корневого канала, образования ступенек и смещения апекса к минимуму.


Инструменты для формирования "ковровой дорожки"

Ручные	Машинные
K Files	PATHFILE
C+ Files	PROGLIDER
C-Pilot Files	G Files
C Files	Safesiders
Pathfinders	Endo Wave
Pathfinders CS	Mtwo 10.04
Senseus Profinders	
K, S, D Finders	

1. PATHFILE™ - Новая никель-титановая система для быстрого и безопасного создания "ковровой дорожки". Благодаря гибкости и устойчивости к циклической усталости данные файлы имеют множество преимуществ по сравнению с ручными инструментами. Система PathFile™ состоит из 3-х никель-титановых машинных инструментов длиной 21, 25 и 31 мм. Конусность всех инструментов 0.02, диаметр кончика: PathFile™ 1 (фиолетовый) кончик ISO 13, PathFile™ 2 (белый) кончик ISO 16, PathFile™ 3 (желтый) кончик ISO 19. Основные преимущества этих революционно новых инструментов: прочность, гибкость и безопасность

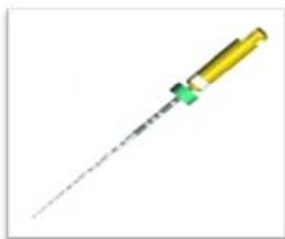

2. PROGLIDER™ компании DENTSPLY Maillefer - следующий ротационный NiTi инструмент для создания "ковровой дорожки", который подходит даже для очень искривленных каналов. Три длины инструмента 21, 25, 31 мм, которые используются с ротационными движениями 300 об/мин, торк от 2 Н/см² до 5.2 Н/см². - Только ОДИН машинный инструмент для создания ковровой дорожки (в сравнении с тремя инструментами PATHFILE. Инструменты PROGLIDER имеют размер кончика 16 .02 с переменной конусностью 2 - 8.5%, выпускаются в стерилизованных блистерах и рекомендует использовать их для лечения одного пациента.




PROGLIDER™ компании DENTSPLY Maillefer

3. G Files. Уникальность конструкции этого инструмента заключается в том, что форма его поперечного сечения неодинакова на всем его протяжении. Чередование участков с 3 лезвиями с разной степенью асимметрии и участков с 2 лезвиями делает инструмент более гибким и снижает риск сепарации. Это позволяет проходить и обрабатывать самые экстремально искривленные каналы. Работает на скорости 600 оборотов в минуту. Файл G2 (белый) - имеет размер вершины 17 и конусность 3% Файл G1 (красный) - имеет размер вершины 12 и конусность 3%



G Files

4. Эндодонтическая инструментальная система SafeSiders™ - это набор инструмента, который отличается запатентованной плоской архитектурой, обеспечивающей возможность быстрого доступа к вершине любого зубного канала с минимальными апикальными и вращающими усилиями. Возможно ручное применение инструмента и с эндонаконечником ENDO-EXPRESS



Эндодонтическая инструментальная система SafeSiders™

Алгоритм использования эндодонтической инструментальной системы SafeSiders™

Пройти до верхушки зуба с помощью инструмента SafeSiders Grey 08 (серый) или Purple 10 (Пурпурный). Это делается ручным способом или с помощью обратно-поступательного наконечника Endo-Express. Чтобы получить оптимальный результат используют обратно-поступательный наконечник Endo-Express, который обеспечивает скорость вращения инструмента 1500 - 2500 об / мин; скорость оборотов микро мотора при этом должна быть в пределах 6000-10000 об / мин. Работают энергичными тычковыми движениями. После измерения расстояния до верхушки зуба используют резиновый ограничитель чтобы отметить длину, которая будет ориентиром для инструмента (рекомендации EDS SafeSiders Endo Stops).

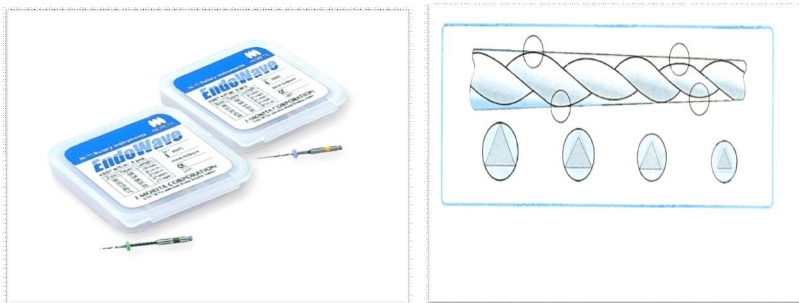
После этого стандартное расстояние до верхушки зуба проходят инструментом SafeSiders White 15 (белый) и Yellow 20 (желтый). Канал постоянно омывают раствором 5,25% NaOCl, а инструменты хорошо смазывают RC Prep.

После инструмента SafeSiders Yellow 20 (желтый) с помощью дрельбора Pleezer Reamer™ необходимо углубить и расширить канал. Наиболее эффективный и безопасный способ - это расширить канал от зоны разветвления корней зуба (если таковая имеется) и затем постепенно углубляться дальше. Основной задачей этой процедуры является уменьшение кривизны канала. В большинстве случаев без проблем удастся дойти до 6мм зоны верхушки зуба. Если энергичные тычковые движения встречают сопротивление при 1-2 мм до указанной точки, не надо пытаться пройти это расстояние прикладывая чрезмерно большие усилия.

Проводится инструментальная обработка до верхушки зуба инструментами SafeSiders Red 25 (красный), Blue 30 (голубой) и Green 35 (зеленый).

Проводится инструментальная обработка инструментом SafeSiders Black 40 (черный) на 1мм не доходя до верхушки зуба. Проверяются размеры верхушки зуба и проходимость при помощи инструмента Yellow 20 (желтый). Проходят до верхушки зуба инструментом из никель-титанового сплава SafeSiders Orange 30/.04 (оранжевый) и Brown 25/.08 (коричневый). Использование инструмента SafeSiders Brown 25/.08 (коричневый) позволит создать форму, которая обеспечит точную посадку среднего гуттаперчевого штифта.

5. EndoWave - MORITA. Конструктивные особенности направлены на то чтобы: упростить технику препарирования и уменьшить количество используемых инструментов; усилить режущую эффективность, что позволит придать каналу оптимальную для качественной obturации конусность и форму за более короткий срок; снизить вероятность поломки инструмента; продлить безопасный срок работы инструмента.



EndoWave - MORITA

EndoWave имеет безопасную верхушку, позволяющую эффективно использовать его именно для первичной эндодонтии или для повторного лечения. Безопасная верхушка обеспечивает предсказуемое контролируемое препарирование без риска перфораций. Значительно легче, без образования уступов, проводится обработка искривленных корневых каналов. Так же данная конструкция обеспечивает строго центральное положение инструмента в канале и деликатно обрабатывает апикальную область.

EndoWave - файлы на разрезе имеют треугольный профиль, три точки соприкосновения со стенками канала и достаточно глубокие бороздки. Три острые рабочие грани обеспечивают высокую, очень эффективную режущую способность и быстрое, качественное удаление из канала отработанных опилок. Снижается вращательный момент, тем самым уменьшает вероятность фактуры инструмента.

6. Инструмент Mtwo 10.04 - самый тонкий инструмент, обладающий большим количеством спиралей. На него при работе приходится максимум нагрузки, и он является основным на начальном этапе обработки канала, поэтому являются зондирующими. Для него характерна аутопрогрессия - самопродвижение к апикальной части канала.

Инструмент продвигается в канале не за счет работы вершины, а за счет возможности бокового опилования стенок корневого канала. Тем самым инструмент сам себе создает условия для более глубокого погружения в канал. В итоге происходит расширение устьевой части для более глубокого погружения инструмента в канал.

При работе этим инструментом - акцент на тактильные ощущения врача: как только испытываем сопротивление в канале, отступаем от препятствия, не форсируя продвижение инструмента к апексу. Инструмент 10.04 при обработке канала придает коническое расширение на полную рабочую длину. Таким образом, создаются условия для качественной ирригации уже после обработки первым самым тонким инструментом, в отличие от обработки корневого канала ручным инструментом 10.02, где создаются более сложные условия для ирригации.

Изменение диаметра инструмента:



В ряде случаев формирование ковровой дорожки может быть сложной и требующей опыта процедурой. Для ее безопасного проведения необходимо комбинированное использование различных ручных стальных и машинных никель-титановых инструментов.

Литература:

1. Buchanan LS. Endodontic Shaping Procedures: The Past, Present, and Near Future. Dent Today. 2015 Sep;34(9):102, 104-7.

- 2 .С. Коэн, Р.Бернс: Эндодонтия.
3. <http://forum.stomatologija.su>
4. <http://www.styleitaliano.org/scouting-the-root-canal>
5. http://www.pharmgeocom.ru/_marketing/instruktsii/Mtwo.pdf

**Ушницкий И.Д., Никифорова Е.Ю., Аммосова А.М.,
Семенов А.Д., Черемкина А.С.**

**ХАРАКТЕРИСТИКА БИОЛОГИЧЕСКИХ ФАКТОРОВ РИСКА
СТОМАТОЛОГИЧЕСКИХ ЗАБОЛЕВАНИЙ У ДЕТЕЙ
С ДИСПЛАЗИЕЙ СОЕДИНИТЕЛЬНОЙ ТКАНИ, ПРОЖИВАЮЩИХ
В УСЛОВИЯХ ВЫСОКИХ ШИРОТ**

***ФГАОУ ВО "Северо-Восточный федеральный университет
имени М.К.Аммосова", г. Якутск (Россия)***

Введение. В настоящее время распространенность стоматологических заболеваний среди различных возрастных групп населения остается на высоком уровне [1, 2]. Среди общих факторов риска немаловажное значение в патогенезе патологических процессов органов и тканей полости рта имеет врожденная дизгенезия, которая по данным разных авторов имеет высокий уровень распространенности [3, 4]. На морфогенетическом уровне органы и ткани полости рта имеют соединительнотканное происхождение [5, 6]. При этом в развитии стоматологических заболеваний местные факторы риска имеют немаловажное значение.

Материалы и методы. Проводилось комплексное клинико-лабораторное исследование детей школьного возраста от 10 до 14 лет в общеобразовательных учреждениях №31 городского округа "Город Якутск", а также ГБУ РС (Я) "Неврологический детский реабилитационный центр". Всего было обследовано 494 детей. Поражаемость твердых тканей зубов кариесом оценивали по показателям распространенности и интенсивности. Для регистрации результатов обследования использовалась карта оценки стоматологического статуса (ВОЗ, 1997). Степень тяжести дисплазии соединительной ткани (ДСТ) у детей сформировали по оценочно-бальной шкале Т. Милковска-Димитровой и А. Каркашева (1985).

Состав и свойства ротовой жидкости определяли по показателям скорости слюноотделения (n=182); вязкости ротовой жидкости с при-

менением вискозиметра ВК-4 по методу Зимкина Н.В. с соавторами (1955), (n=182); типы микрокристаллизации по методу Леус П.А. (1977), (n=182); кислотно-щелочного равновесия изучали на аппарате "713 pH Meter" фирмы "Metrohm" (Германия), (n=182); катионно-анионный электрофорез смешанной слюны проводили в аппарате системы капиллярного электрофореза "Капель-104Т" (Россия), (n=182); белок (n=494), щелочную фосфатазу и относительную плотность (n=182) в аппарате "Uriscan Optima" компании YD Diagnostics (Корея).

Статистическая обработка клинического материала проводилась с применением стандартных методов вариационной статистики. Полученные результаты были сгруппированы по совокупности одинаковых признаков. Критический уровень значимости при проверке статистических гипотез $p < 0,05$.

Результаты. Полученные результаты лабораторного исследования у обследованных возрастных групп детей с ДСТ характеризуют наличие определенных особенностей в количественных и качественных показателях ротовой жидкости. Так, была выявлена определенная тенденция изменений концентрации белка в слюне в зависимости от тяжести ДСТ. При этом у детей с легкой формой ДСТ всех возрастных групп определяются концентрации в пределах референтных значений ($3,37 \pm 0,38$ до $5,39 \pm 0,17$ г/л). Тогда как при средней степени тяжести данные интерпретируются как повышение содержания белка ($6,80 \pm 0,13$ до $9,58 \pm 0,26$ г/л). Самые максимальные изменения содержания белка в ротовой жидкости отмечаются у детей с тяжелой степенью ДСТ, которые характеризуются как его снижение, где показатели варьировали в пределах цифровых значений $1,25 \pm 0,04$ до $1,43 \pm 0,08$ г/л (оптимальное содержание общего белка в смешанной слюне $1,56-6,30$ г/л). Полученные результаты щелочной фосфатазы в ротовой жидкости у обследованных возрастных групп детей с ДСТ характеризуют снижение ее активности. Так, минимальная активность определялась возрастной группы у 12-летних детей ($31,9 \pm 0,69$ ед/л), а максимальная активность у 10-летних ($51,5 \pm 0,71$ ед/л). При этом среднестатистический показатель у обследованных возрастных групп детей составлял $30,1 \pm 0,42$ ед/л (оптимальный показатель активности щелочной фосфатазы $54-114$ ед/л при pH 7,0 и выше). Анализ полученных данных по показателям относительной плотности ротовой жидкости не выявил особенностей, где данные колебались в пределах цифровых значений от $1,005 \pm 0,08$ г/

мл до $1,007 \pm 0,06$ г/мл, а средний показатель групп был на уровне $1,006 \pm 0,01$ г/мл (оптимальный показатель относительной плотности $1,001-1,017$ г/мл).

Оценка данных биофизических свойств ротовой жидкости также характеризует некоторые их изменения. Так, показатель вязкости в возрастных группах свидетельствует о ее повышении, где данные варьировали в пределах от $3,03 \pm 0,05$ до $3,31 \pm 0,07$ ед. (оптимальный показатель вязкости - $4,16$ ед.). Показатели скорости секреции ротовой жидкости у обследованных возрастных групп детей определяют ее снижения, где показатели варьировали от $0,25 \pm 0,01$ до $0,37 \pm 0,05$ мл/мин (оптимальное значение скорости секреции - $0,40$ мл/мин). Несмотря на это, данные кислотно-щелочного баланса полости рта находились в пределах оптимальных его показателей (оптимальное значение pH $6,5-7,5$). В структуре типов микрокристаллизации у детей с ДСТ значительно преобладает III тип, который составляет $62,47 \pm 0,53\%$, что в свою очередь, определяет неблагоприятный прогноз по развитию патологических процессов твердых тканей зубов деминерализирующего характера у обследованных возрастных групп детей. Следующим по частоте идет II тип и он в среднем в возрастных группах был на уровне $26,75 \pm 1,04\%$, тогда как I тип составлял всего лишь $10,78 \pm 1,27\%$. Выявленные особенности типов микрокристаллизации оказывают влияние на снижение реминерализирующего потенциала ротовой жидкости.

Результаты катионно-анионного спектрального анализа ротовой жидкости определяют наличие определенного дисбаланса по имеющимся микро- и макроэлементам. Так, среди катионов наиболее максимальные показатели концентрации были у аммония, калия, натрия и они в среднем составляли $2,91 \pm 0,05$, $6,07 \pm 0,02$ и $6,42 \pm 0,01$ ммоль/л соответственно. Далее по концентрации идут литий ($0,023 \pm 0,04$), стронций ($0,068 \pm 0,06$) и барий ($0,28 \pm 0,04$ ммоль/л). У детей с ДСТ, проживающих в условиях высоких широт в ротовой жидкости определяется снижение концентраций катионов магния, кальция и они в среднем в возрастных группах составляли $0,52 \pm 0,05$ и $0,36 \pm 0,02$ ммоль/л (оптимальный показатель содержания магния $0,58$ ммоль/л; кальция - $1,45$ ммоль/л). По анионному составу ротовой жидкости особых изменений не выявлено. Так, максимальные концентрации выявлены в среднем у хлоридов ($2,36 \pm 0,05$) и фосфатов ($7,42 \pm 0,01$ ммоль/л), а данные нитритов,

фторидов, сульфатов и нитратов соответственно составляли $0,006 \pm 0,003$, $0,03 \pm 0,004$, $0,13 \pm 0,04$ и $0,025 \pm 0,002$ ммоль/л.

Следует отметить, что выявленные местные факторы риска формирования и развития патологических процессов в органах и тканях полости рта оказывают влияние на уровень заболеваемости, что подтверждается полученными данными высокого уровня распространенности ($91,13 \pm 0,10\%$) и интенсивности кариеса ($5,78 \pm 0,21$) у 12-летних детей с ДСТ.

Заключение. Полученные результаты исследования состава и свойств ротовой жидкости у детей с ДСТ свидетельствуют о снижении скорости секреции, повышении вязкости, снижении реминерализующего потенциала и активности щелочной фосфатазы, концентрации общего белка у детей с тяжелой степенью, а также недостаточное содержание катионов (кальция, магния). Выявленные изменения состава и свойств слюны у детей с ДСТ являются биологическими факторами риска развития патологических процессов органов и тканей полости рта, которые необходимо учитывать при проведении комплексных лечебно-профилактических и реабилитационных мероприятий.

Литература

1. Клиническая характеристика состава и свойств твердых тканей интактных зубов у детей школьного возраста, проживающих в условиях Севера / А.Д. Семенов, И.Д. Ушницкий, Т.Е. Яворская [и др.] // Якутский медицинский журнал. - 2016. - №3. - Т.55. - С.33-36.
2. Медико-географическая характеристика Севера и современные аспекты совершенствования стоматологической помощи / И.Д. Ушницкий, А.Д. Семенов, Е.Ю. Никифорова [и др.] // Якутский медицинский журнал. - 2016. - №3. - Т.55. - С.49-53.
3. Современные аспекты проблем стоматологических заболеваний у детей с дисплазией соединительной ткани / И.Д. Ушницкий, Е.Ю. Никифорова, А.М. Аммосова [и др.] // Якутский медицинский журнал. - 2015. - №4. - Т.52. - С.85-91.
4. Стоматологический статус детей с дисплазией соединительной ткани, проживающих в Республике Саха (Якутия) / И.Д. Ушницкий, Е.Ю. Никифорова, А.С. Черемкина [и др.] // Вестник Северо-Восточного федерального университета имени М.К. Аммосова. - 2015. - №2. - Т.12. - С.124-128.

5. Уманская Ю.Н. Комплексная диагностика и реабилитация пациентов с дисфункцией височно-нижнечелюстного сустава, ассоциированной с дисплазией соединительной ткани : автореф. ... канд. мед. наук : 14.01.14 / Уманская Юлия Николаевна ; [ГБОУ ВПО "Ставропольский государственный медицинский университет"]. - Ставрополь, 2014. - 21 с.
6. Фенотипические признаки дисплазии соединительной ткани, проявляющиеся в зубочелюстной системе у детей школьного возраста Якутии / Е.Ю. Никифорова, И.Д. Ушницкий, Г.И. Оскольский [и др.] // Дальневосточный медицинский журнал. - 2015. - №3. - С.72-75.

Яновский Л.М., Ломоносов И.С.

ФТОРИДЫ В ПИТЬЕВЫХ ВОДАХ ПРИБАЙКАЛЬЯ

ФГБОУ ВО "Иркутский государственный медицинский университет", г. Иркутск, Россия

Институт геохимии им. АМ. Виноградова СО РАН, г. Иркутск, Россия

Снижение эпидемиологических показателей кариеса зубов у населения стран с развитой экономикой в последние 50 лет является одним из важнейших достижений современной гигиенической науки и стоматологии. Внедрение в практику использования фторидов для введения в организм в различных формах принесло свои положительные результаты.

Многообразные геохимические условия на большой территории региона определяют и различные гидрогеохимические параметры концентрации различных макро- и микроэлементов, в т.ч. и фторидов. Нами проанализированы данные о концентрации фторидов в водах 687 водоисточников различных видов в лесостепном и таежных ландшафтах, которые распределились следующим образом: открытые водоемы - 121, шахтные колодцы - 201, скважины - 312, ключи - 53. Положение каждого водоисточника относительно типа ландшафта определено на основании картографических материалов А. И. Перельмана (1975). Определены средневзвешенные величины концентрации фторидов отдельно для каждого вида водоисточников по ландшафтам.

Как известно, оптимум фторида находится в пределах 0,7 - 1,2 мг/л в зависимости от того, в каком климатическом поясе расположен населенный пункт. Регион Прибайкалье входит в зоны I и II поясов, где ПДК фторид-иона - 1,50 мг/л.

В поверхностных источниках лесостепного ландшафта воды имеют преимущественно оптимальную и близкую к ней концентрацию фторидов - 52,2% водоисточников. В то же время в таежных ландшафтах такая концентрация встречалась только в 4,7% от количества исследованных водоисточников. Если в лесостепи не встречается источников с очень низкой концентрации фторидов (до 0,30 мг/л), то в таежных ландшафтах они составляют 53% и вместе с источниками с низкой концентраций фторидов (0,31 - 0,60 мг/л) их количество достигает 95,3%. В таежных ландшафтах не встречается водоисточников с концентрацией фторидов выше оптимальной величины (1,21 - 1,50 мг/л) и тем более выше ПДК (1,51 мг/л и более), а в лесостепном ландшафте такие водоисточники составили 13%. Все это не могло не сказаться и на средних концентрациях фторидов: для лесостепи этот показатель равен $0,84 \pm 0,099$ мг/л, а для таежных ландшафтов - $0,30 \pm 0,015$ мг/л. Эти различия высокодостоверны ($t = 4,6$). Наиболее высокие концентрации фтор-иона обнаружены в лесостепи (мг/л): оз. Ордынское - 3,0 (в конце ледостава - 3,53), реки бассейна верхней Лены - Жудонец - 1,63 и ее приток р. Унгур - 1,54, а также р. Куда - 1,2 (в конце ледостава - 1,45).

Из таежных ландшафтов только лишь в карбонатном нами найдены воды с относительно высокими концентрациями фторида. Это крупная р. Киренга (от 0,55 до 0,85 мг/л), а также р. Балдахиня (0,78 мг/л), Ключи (0,81 мг/л), Тырка (1,02 мг/л) и некоторые другие. В открытых водоемах других классов таежных ландшафтов обнаруживаются очень низкие концентрации фторида. Исключение составляет крупный приток Нижней Тунгуски - р. Непа, где колебания составили от 0,6 до 1,2 мг/л в зависимости от времени года. Последнее обстоятельство объясняется крупнейшим месторождением калийных солей.

В подземных водах таежных ландшафтов не обнаружено водоисточников с концентрацией фторидов выше оптимальной величины (1,21 - 1,50 мг/л) и тем более выше ПДК. В них преобладают водоисточники с низким содержанием фторидов. Количество шахтных колодцев с очень низкой концентрацией фторид-иона (до 0,30 мг/л) составляет 39,5%, а с низкой (0,31 - 0,60 мг/л) - 56,6%. Близкой же к

оптимуму концентрацией фторид-иона (0,61 - 1,20 мг/л) обладают воды всего лишь 3,9% колодцев. Воды скважин также отличаются низким содержанием фторидов. В водах всего лишь 8,6% скважин концентрация фторид-иона близка к оптимальной или является оптимальной. В остальных же 91,4% скважин воды имеют очень низкое (56,9%) и низкое (34,5%) содержание фторид-иона. В водах ключей таежных ландшафтов в абсолютном большинстве отмечено очень низкие (35,8%) и низкие (45,6%) концентрации фторидов. И только лишь в водах 15,4% ключей найдены близкие к оптимуму и оптимальные их концентрации. Исключение составил минеральный источник - ключ в Верховенье (карбонатный ландшафт), называемый в народе "Вонька", вода которого имеет запах сероводорода и содержит 2,65 мг/л фторид-иона. Этот ключ и составил 3,2% от количества всех ключей таежных ландшафтов.

В подземных водах лесостепного ландшафта обнаружены совершенно другие явления. Так, количество колодцев с водами, в которых концентрация фторидов близка к оптимуму и является оптимальной, выше оптимума, с концентрацией, предельно допустимой и выше ПДК, достигает 47,8%. Наиболее высокие концентрации фторидов среди шахтных колодцев региона обнаружены в с. Семеновск Заларинского района - 2,73 и 2,80, в д. Ординская - от 2,60 до 4,90, в пгт. Усть-Орде - до 2,90 мг/л. Количество скважин воды, которых содержат высокую концентрацию фторидов, составляет 52,8% из 243 исследованных. Нами обнаружены скважины в селах Мейеровка и Большой Карлук Заларинского района, где они равны 2,58 и 2,77, в пгт. Залари и Тыреть - 3,10 и 3,16 мг/л соответственно, а в с.Куданцы - 4,6 мг/л. Еще большую выраженность минерализации компонентов лесостепного ландшафта показал анализ вод ключей и родников. Так, удельный вес этого вида водоисточников составил 69,2%. Воды отдельных ключей и родников содержат очень высокую концентрацию фторидов: в с. Мейеровка - 2,49 и 2,61 мг/л, а в с. Семеновск в сероводородном источнике - 3,4 мг/л.

Средние показатели концентрации фторидов в подземных водах изучаемых геохимических ландшафтов имеют значимые различия. Воды шахтных колодцев при средней концентрации $0,75 \pm 0,47$ и $0,30 \pm 0,013$ мг/л соответственно в лесостепном и таежном ландшафтах имеют высокую достоверность различий ($t = 8$). Воды скважин при средней концентрации ($0,83 \pm 0,019$ и $0,28 \pm 0,019$ мг/л) также значительно различа-

ются ($t = 18,8$). И, наконец, воды ключей и родников при средней концентрации $1,10 \pm 0,223$ и $0,42 \pm 0,110$ мг/л фторидов соответственно изучаемым ландшафтам имеют значимость различий $t = 3,1$.

Из всей массы исследованных водоисточников сделана выборка, и проведен статистический анализ сведений о тех источниках водоснабжения, которыми пользуется население в поселениях (села и поселки городского типа), где непосредственно было проведено обследование населения. При анализе данных о фторидах в 205 источниках питьевого водоснабжения, расположенных в поселениях лесостепного ландшафта, средняя их концентрация составила $1,06 \pm 0,07$ мг/л. Аналогичный анализ по 196 питьевым водоисточникам таежных ландшафтов показал среднюю концентрацию $0,30 \pm 0,01$ мг/л фторид-иона. В то же время необходимо отметить неоднородность показателей концентрации фторидов в каждом из ландшафтов. Так, в поселениях, расположенных в карбонатном таежном ландшафте, среднее содержание фторидов в водоисточниках составило $0,45 \pm 0,04$ мг/л, а в поселениях кислых и кислых глеевых ландшафтов - только лишь $0,27 \pm 0,02$ мг/л. В лесостепи нами по концентрации фторидов выделены три провинции, которые размещены в бассейнах рр. Унги и Заларинки, Манзурки и Бирюльки, Алари и Каменки и названы Унгино-Заларинская, Манзурско-Бирюльская и Аларско-Каменская. Здесь отмечено среднее содержание фторидов в воде - $1,33 \pm 0,1$, $1,15 \pm 0,12$ и $0,55 \pm 0,04$ мг/л соответственно.

Аппарат рентгеновский стоматологический диагностический CS 2100

(Интраоральный рентген аппарат Kodak\CS 2100,
CareStream (Trophy),
производитель Carestream Health, США



Уникальный рентгенаппарат с высокочастотным генератором 300 kHz и
лучевой нагрузкой на 30% ниже, чем у других моделей.

Характеристики:

- Микропроцессорный таймер
- Переключение режимов пленка/радиовизиограф
- Напряжение на генераторе – 60кВт,
- Анодный ток – 7мА
- Фокальное пятно – 0,7мм
- Система стабилизации напряжения на генераторе
- Индикация полученной пациентом дозы облучения после экспозиции
- Возможность локальной или удаленной установки таймера
- Антивибрационный кронштейн
- Возможность подсоединения дополнительной (удаленной)

спусковой кнопки

Гарантия: 2 года



Медикс группа
Поставщик медицинского оборудования
и расходных материалов

DAC UNIVERSAL. Соблюдение гигиенических требований простым нажатием на кнопку

На аппарате DAC UNIVERSAL возможна чистка, смазка и стерилизация до 6 инструментов одновременно. Все это производится полностью автоматически после нажатия на кнопку с целью обеспечения безопасности пациентов. Данный аппарат наиболее универсален по сравнению с другими существующими системами обработки инструментов.



DAC UNIVERSAL – универсальный комбинированный автоклав

- Превосходно очищенные инструменты
- Значительная экономия времени
- Надежный контроль за подготовкой инструментов к работе
- Выгодность инвестиций
- Стерилизация после каждого пациента
- Защита пациентов от инфицирования

Соблюдение гигиенических требований простым нажатием на кнопку:

После нажатия на кнопку крышка аппарата закрывается и запускается полностью автоматизированная программа. Помещенные в аппарат инструменты подвергаются чистке, смазке и стерилизации. Это простой и надежный способ исключения потенциальных рисков, связанных с неправильным применением, и достижения высокой степени очистки.

Всего один цикл

Это самый быстрый и простой способ подготовки инструментов к работе.

Судите сами:

- Время деконтаминации 4—6 инструментов разными методами
- Полукритичные загрязнения класса В - **16 мин**
- Критичные загрязнения класса В, требующие немедленной чистки - **16 мин**

Тел.: 8 (3022) 201-201
г.Чита, ул.Красной Звезды,9

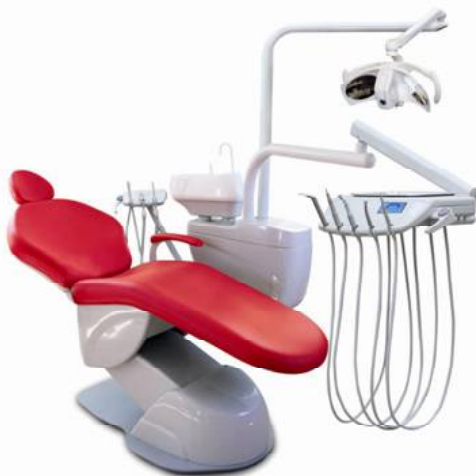E-mail: info@medixgroup.ru
medixgroup.ru



Медикс группа

Поставщик медицинского оборудования
и расходных материалов

Комплект оборудования рабочего места врача-стоматолога "ДАРТА" 1605 (РФ)



Улучшенные функции обеспечения безопасности для пациента и комфорта работы врача по достоинству оценены стоматологами в установке DARTA 3000. Немецкие моторы, грузоподъемностью 250 кг, обеспечивают высокую производительность и надёжность в условиях большого потока пациентов. Исключительная кинематика движения спинки относительно кресла - без раздевающего эффекта - позволяет подголовнику перемещаться в одной плоскости с головой пациента.

Тел.: 8 (3022) 201-201
г.Чита, ул.Красной Звезды,9

E-mail: info@medixgroup.ru
medixgroup.ru



Медикс группа
Поставщик медицинского оборудования
и расходных материалов

Элементы управления установкой легкодоступны в любом из трех положений: инструментальном блоке врача, консоли ассистента, ножное, что значительно упрощает процесс управления установкой. Гидроблок с консолью ассистента и поворачиваемой на 150° керамической оmyваемой чашей плевательницы легко очищается и гарантирует совершенную гигиену.

Система автономной подачи дистиллированной воды во врачебный блок инструментов оснащена редуктором, микро-фильтром и емкостью наполнения от одного литра. Усовершенствованный блок ассистента, расположенный на поворотном кронштейне, оснащен слюноотсосом и пылесосом с возможностью разместить два дополнительных инструмента (водо-воздушный пистолет, интраоральную камеру, полимеризационную лампу). Инструментальный блок врача на 5 инструментов в базовой комплектации включает в себя: модуль для турбинного наконечника с оптикой, модуль для турбинного наконечника с 4-канальным шлангом Midwest, модуль под пневматический микромотор, водо-воздушный пистолет.

Благодаря автоматическому включению выбранного рабочего наконечника и функции блокировки неиспользуемых инструментов гарантируется защита пациента и эффективность работы врача. 3 программируемых положения кресла с двумя дополнительными положениями («антишок») и («автовозврат») обеспечивают более комфортную и безопасную работу врача. Данная установка обладает расширенным функционалом, достигаемым благодаря более сложной конструкции гидроблока. В нее можно интегрировать мини-сепаратор, что позволяет использовать вакуумный аппарат сухого типа

- Общая масса – **160 кг**
- Грузоподъемность кресла (допустимая масса пациента) – **250 кг**
- Потребляемый расход воздуха:
- Без воздушного эжекционного слюноотсоса - **≤ 60 л/мин**
- С воздушным эжекционным слюноотсосом - **≤ 90 л/мин**
- Давление воды на установку – от **1,5 Бар**

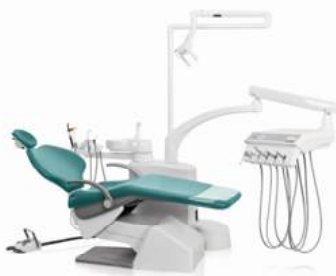Тел.: 8 (3022) 201-201
г.Чита, ул.Красной Звезды,9

E-mail: info@medixgroup.ru
medixgroup.ru



Медикс группа
Поставщик медицинского оборудования
и расходных материалов

Установка стоматологическая Siger U200 (Zhuhai Siger, КНР)



Блок врача: Подача инструментов нижняя подача, на 5 инструментов. Панель управления Мембранная. Модуль для подключения турбинного наконечника с фиброоптикой, турбинного наконечника midwest, пневматического микромотора. Негатоскоп. Пневматический фиксатор блока врача в рабочем положении. поднос для инструментов.

Гидроблок: Совмещен с креслом пациента. Система автоматического наполнения водой стакана пациента и омыва плевательницы. Автономная подача воды на инструменты. Система дезинфекции шлангов. Бойлер для подогрева воды. Керамическая поворотная съемная автоклавируемая плевательница. Многофункциональная педаль управления креслом и инструментами.

Блок ассистента: Пылесос и слюноотсос эжекторного типа. Пистолет вода/воздух. Дополнительное место для установки 4-го инструмента. Мембранная панель управления движением кресла. Система автоматического наполнения водой стакана пациента и омыва плевательницы. Вкл./выкл. светильника

Кресло пациента: Электромеханическое с функцией памяти на 5 положений. Система аварийной остановки движения кресла. Артикуляционный подголовник для взрослого и детского приема. Левый и правый подлокотники.

Дополнительно: Светильник Siger LED, 33 000 люкс. Коммуникационный бокс. Держатель монитора Стул врача. Стул ассистента. Светильник галогенный 10 000 - 28 000 люкс. Светильник Faro EDI, до 35 000 люкс (Италия). Встраиваемый скалер. Электрический мотор. Монитор. Встроенная система для подключения вакуумной помпы Cattani. Обивка производства Китай или Италия

Страна производства: Китай

Тел.: 8 (3022) 201-201
г.Чита, ул.Красной Звезды,9

E-mail: info@medixgroup.ru
medixgroup.ru



Медикс группа
Поставщик медицинского оборудования
и расходных материалов

Радиовизиограф RVG 6200 (Carestream Health, США) (Carestream Health, США)

Модель радиовизиографа RVG 6200 – это обновленная версия RVG 6100 с новой моделью датчика.



Особенности и преимущества:

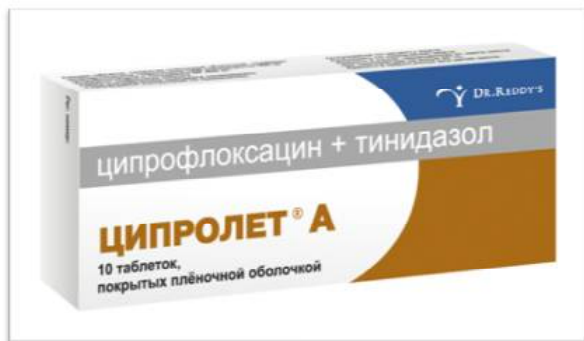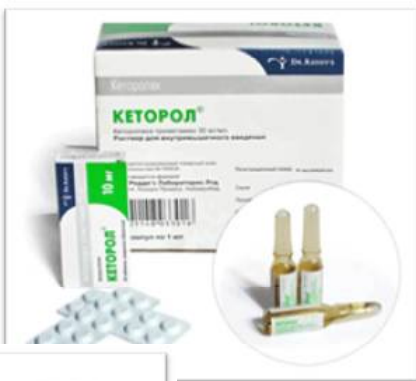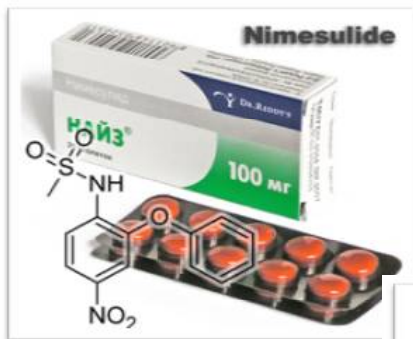Уникальное реальное разрешение в 24 пар линий/мм гарантирует максимальную диагностическую точность и не имеет аналогов
Индивидуальная оптимизация изображения для разных диагностических случаев
Эргономически совершенное место крепления кабеля датчика облегчает позиционирование
Новый кабель датчика на 20% тоньше и гибче, чем в предыдущих моделях RVG-систем
Синхронная работа с рентгенаппаратом не требует активации перед снимком
Не имеет отдельно стоящего блока цифровой обработки; подключение датчика напрямую к компьютеру через USB 2.0 (длина кабеля 2,5 метра).
Новое: улучшенная диагностика и оптимизация настроек работы с CS Adapt.

Технические характеристики:

- Разрешение сенсора: 24 пар линий/мм;
- Размер пикселя: 19 мкм;
- Внешние размеры: 27,6 x 37,7 мм;
- Рабочая область: 22,2 x 29,6 мм;
- Количество пикселей: 1,82 млн.;
- Толщина датчика: 7,3 мм;
- Назначение: универсальный датчик;
- Сенсор: CMOS-матрица оптического волокна;
- Подключение напрямую к компьютеру через USB 2.0 (длина кабеля 2,5 метра).

Тел.: 8 (3022) 201-201
г. Чита, ул. Красной Звезды, 9

E-mail: info@medixgroup.ru
medixgroup.ru



НАУЧНОЕ ИЗДАНИЕ

**КРАЕВАЯ НАУЧНО-ПРАКТИЧЕСКАЯ
КОНФЕРЕНЦИЯ ВРАЧЕЙ СТОМАТОЛОГОВ
И ЧЕЛЮСТНО-ЛИЦЕВЫХ ХИРУРГОВ**

АКТУАЛЬНЫЕ ВОПРОСЫ СТОМАТОЛОГИИ И ЧЕЛЮСТНО-ЛИЦЕВОЙ ХИРУРГИИ

**6-7 апреля 2017 г.
г. Чита**

Оригинал-макет подготовлен редакционно-издательским центром ЧГМА
6720000, г. Чита, ул. Горького, 39-а
тел./факс: 8 (3022) 35-43-24/8 (3022) 32-30-58 e-mail: pochta@chitgma.ru
Сдано в набор 22.03.2017
Гарнитура "Таймс", формат 60X84 1/8, 146 стр.
Объем 5,0 Мб
Электронное издание на CD-ROM, 12 см, цв.
Тираж 300 экз.